ЭНДОВАСКУЛЯРНЫЕ МЕТОДЫ ЛЕЧЕНИЯ ЗАБОЛЕВАНИЙ СОСУДОВ ГОЛОВЫ И ШЕИ

Центральная клиническая больница гражданской авиации
2018г.
Е.А. Пилипосян

Основные направления

- Ангиография МАГ и церебральная ангиография
- Каротидная ангиопластика со стентированием
- Эмболизация аневризм и мальформаций сосудов головного мозга
- Лечение ОНМК

Инсульт – клиническая объединяющая.

- Каждые 45 секунд в США случается инсульт, каждые 3 минуты один из пострадавших умирает.
- От 30% до 50% перенесших инсульт не могут восстановить свою функциональную независимость.
- От 15% до 30% перенесших инсульт имеют грубую физическую немощь (не могут самостоятельно передвигаться, принимать пищу).
- Публичная осведомленность об инсультах должна улучшаться, так как пациенты и их близкие очень часто узнают и учатся справляться с последствиями инсульта уже после того как он случается.

American Heart Association. *Heart Disease and Stroke Statistics — 2006 Update*. Dallas, Texas: American Heart Association; 2006. ©2006, American Heart Association.

Затраты на диагностику и лечение больных с острым нарушением мозгового кровообращения в США в 2008 году составили 65,5 миллионов долларов, с учетом потерь связанных с утратой трудоспособности эта сумма составляет 140 миллионов долларов.

Rosamond W, Flegal K, Furie K, et al. Heart disease and stroke statistics–2008 update: a report from the American Heart Association Statistics Committee and Stroke Statistics Subcommittee. Circulation. 2008;117:e25–146.

В России заболеваемость ЦВБ в 2010 г. составила 6058,9 случаев на 100 тыс. взрослого населения, из них 734,2 впервые выявленных.

Инфаркт мозга в 2010 году 198 случаев на 100.000

Бокерия Л.А., Гудкова Р.Г. 2011 год

- Ежегодная смертность от инсультов в России — одна из наиболее высоких в мире (23,4%) . Показатели заболеваемости и смертности от инсульта среди лиц трудоспособного возраста в России увеличились за последние 10 лет более чем на 30%.
- Ранняя 30-дневная летальность после инсульта составляет 34,6%, а в течение года умирает примерно половина заболевших.
- Расходы на инсульт (500 000 случаев) составляет 63,4 млрд рублей.
- Е.И. Гусев , В.И. Скворцова и др. 2007 г

Гетерогенность ишемического инсульта

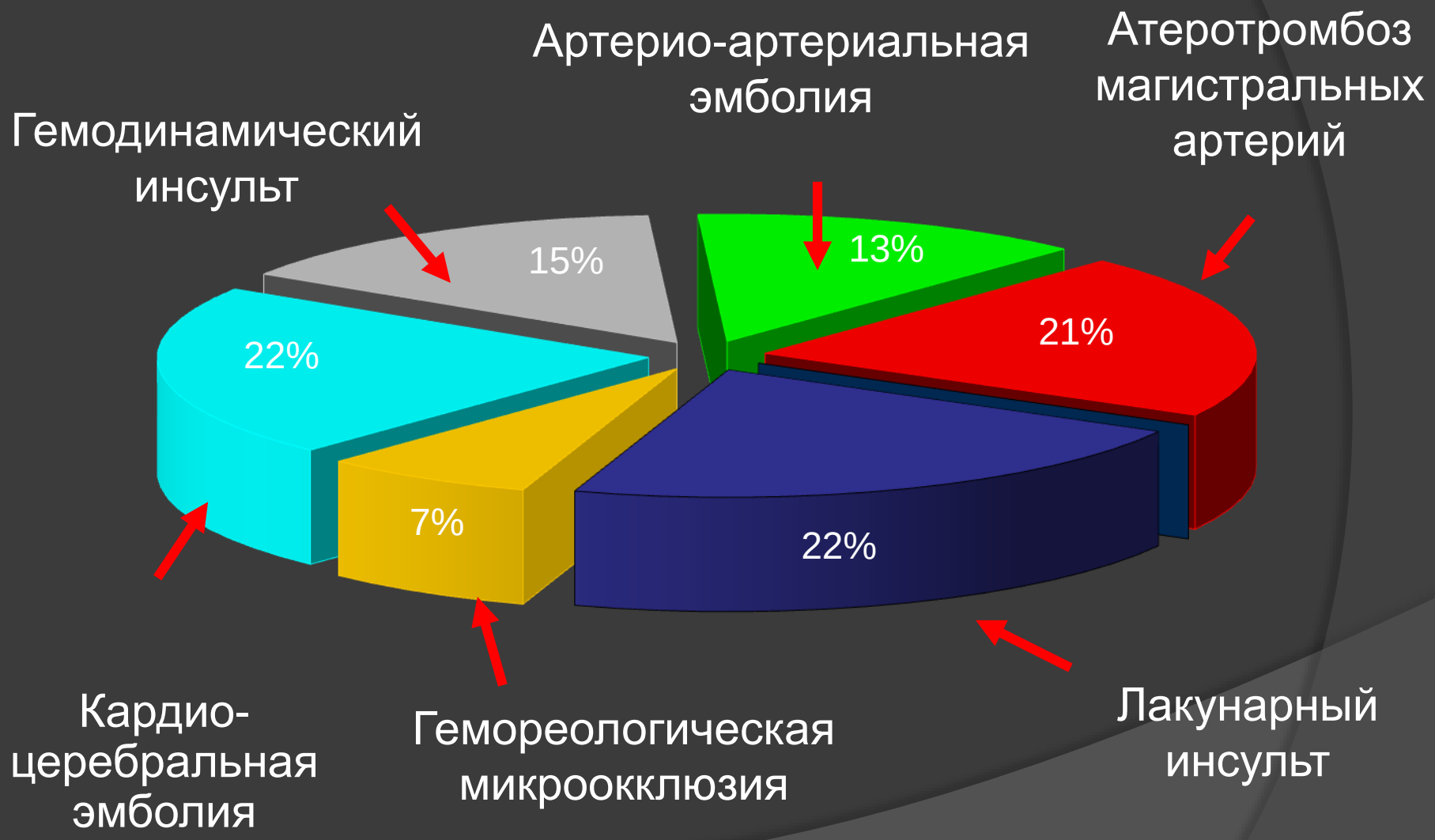

Основная причина НМК АТЕРОСКЛЕРОЗ

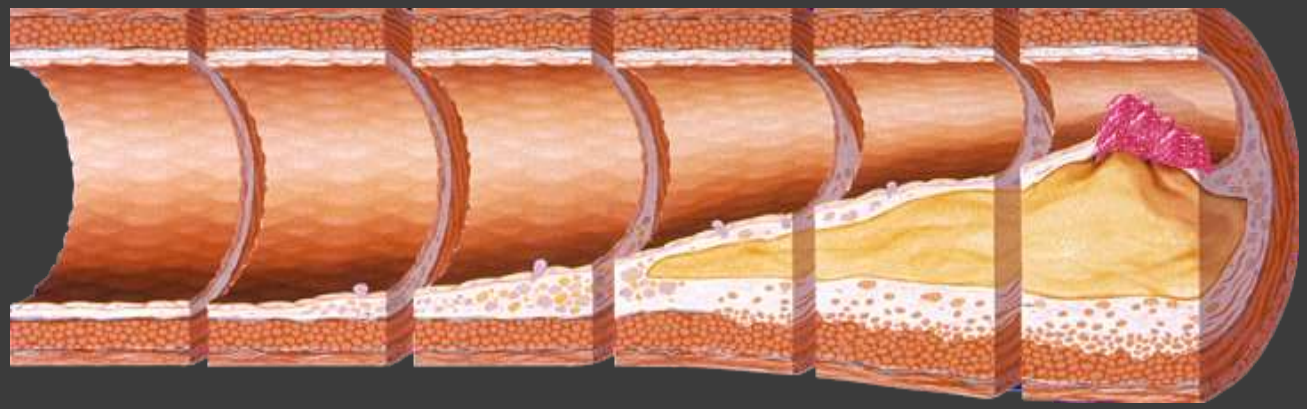

80%

всех стенозирующих поражений МАГ

АТЕРОСКЛЕРОЗ СОННЫХ АРТЕРИЙ

- Поражение проксимальных отделов ВСА и каротидной бифуркации
- Дистальные отделы ВСА и сифон ВСА, СМА
- Изъязвление бляшки приводит к тромбозу или дистальной эмболизации

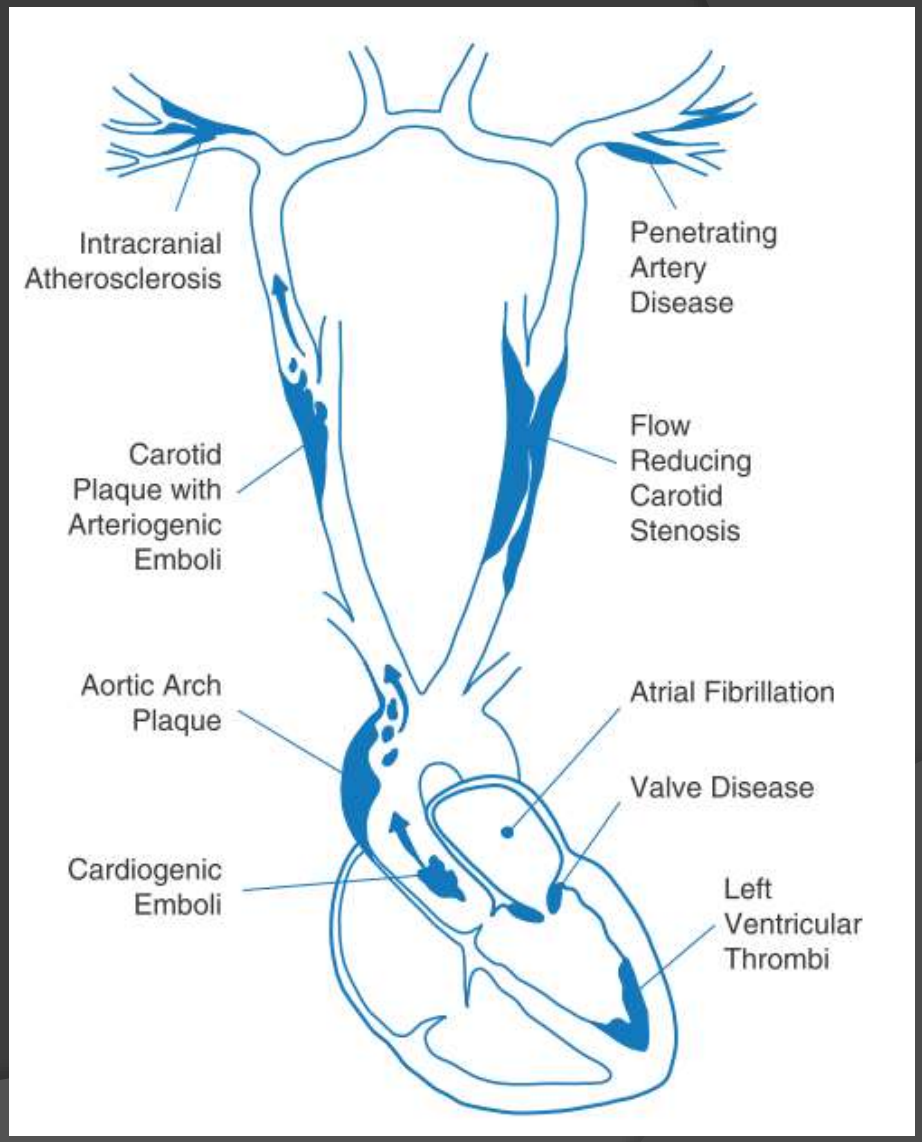

МЕХАНИЗМ РАЗВИТИЯ ИНСУЛЬТА

- Эмболический
- Гемодинамический
- Тромботический

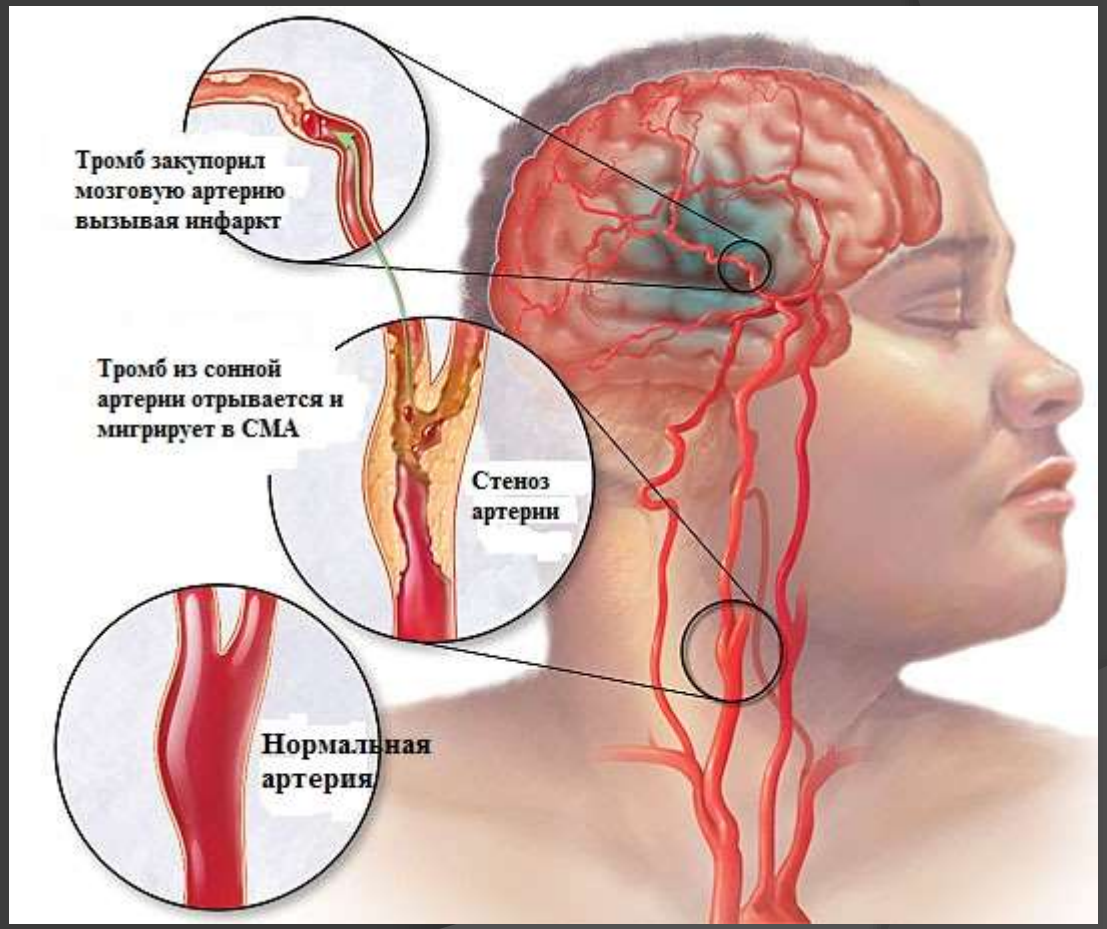

ДИАГНОСТИКА

- Дуплексное сканирование БЦА
- Элластография
- ТКДГ
- МСКТ
- МРА
- Ангиография

Стеноз ВСА 70%

(гетерогенная полуконцентрическая пролонгированная бляшка с шероховатой поверхностью и участками кальциноза)

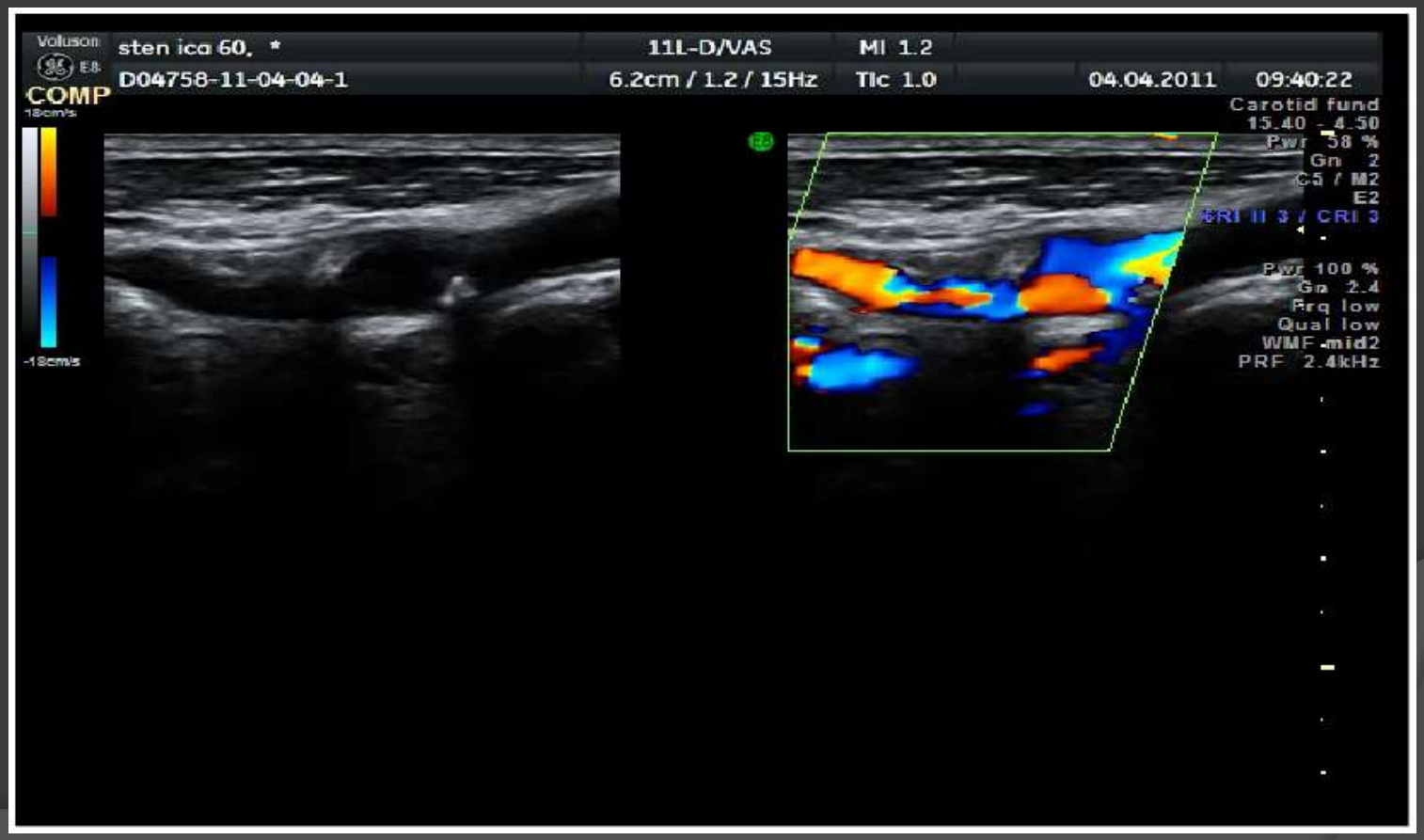

КРИТИЧЕСКИЙ СТЕНОЗ ВСА

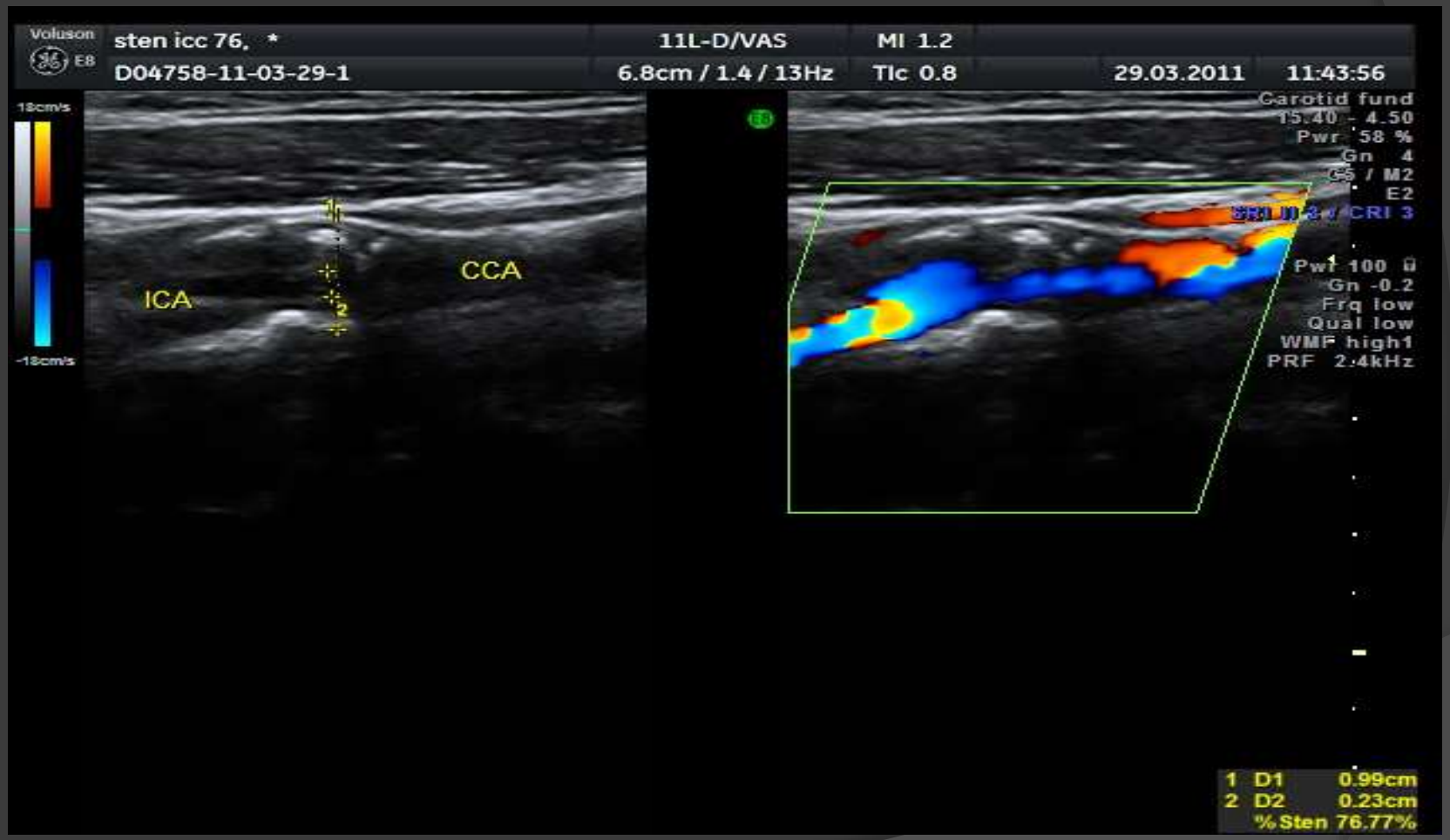

ДУПЛЕКСНОЕ СКАНИРОВАНИЕ
недостатки

- Оператор зависимый метод
- Ограничение визуализации устьев позвоночных артерий
- Гипердиагностика
- Кальциноз артерии

МРА - преимущества

- Неинвазивный метод в отличии
- Нет катетеризации сосудов
- Нет лучевой нагрузки
- Быстрее чем ангиорафия и не требует восстановления
- Оценка интракраниальных артерий

МРА - Недостатки

- Клаустрофобия
- Металические импланты и стимуляторы
- Не визуализирует кальциноз
- Критический стеноз трудно дифференцировать от окклюзии

АНГИОГРАФИЯ

- Точная визуализация просвета сосудов
- Диагностика и лечение в одну процедуру

АНГИОГРАФИЯ - недостатки

- Инвазивность
- Аллергия
- Лучевая нагрузка
- Местные осложнения (гематомы)

Показания к хирургии стенозов ВСА

	NASCET	AHA
Симптомные	**>50%**	**>70%**
Асимптомный	**>70%**	**>80%**

Отягчающие факторы асимптомного стеноза ВСА

- признаки нестабильности или деструкция (изъявление) АСБ
- разобщение виллизиева круга или вариант анатомической или функциональной напряженности стенозированной артерии
- гемодинамические нарушения (снижение ЛСК и формирование нескольких путей коллатерального кровотока)
- церебральная гипоперфузия (при СКТ в режиме перфузии) и снижение ЦВР при ТКДС с функциональными пробами

Нестабильная АСБ

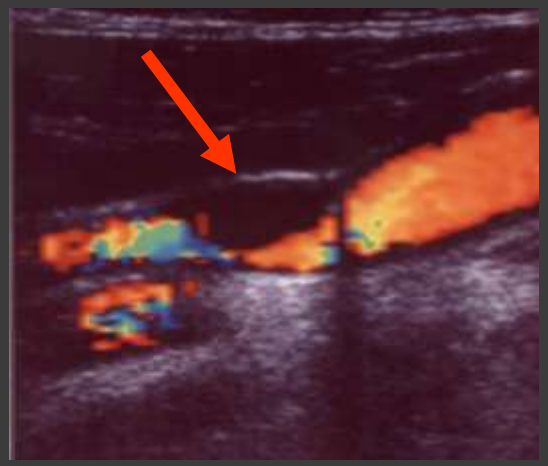

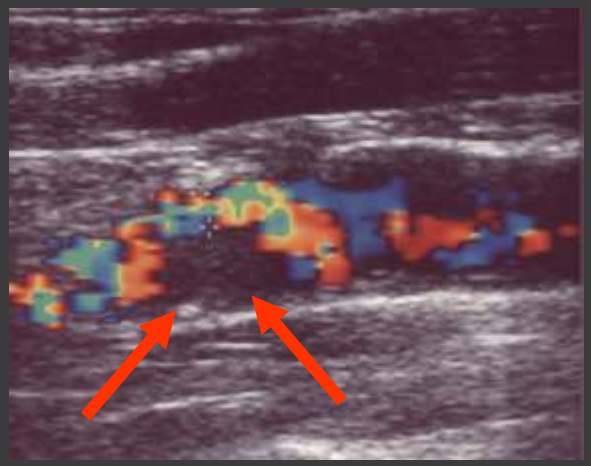

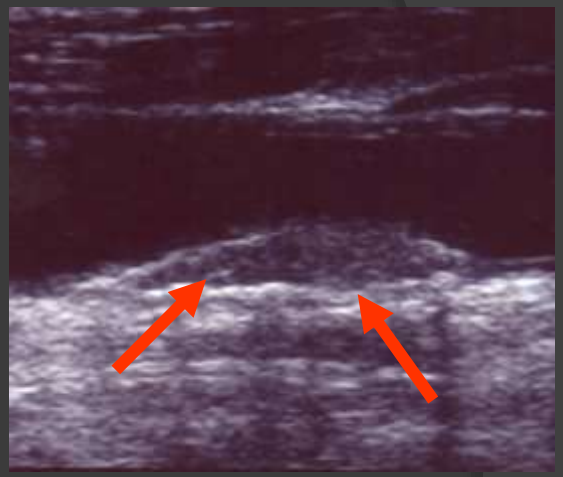

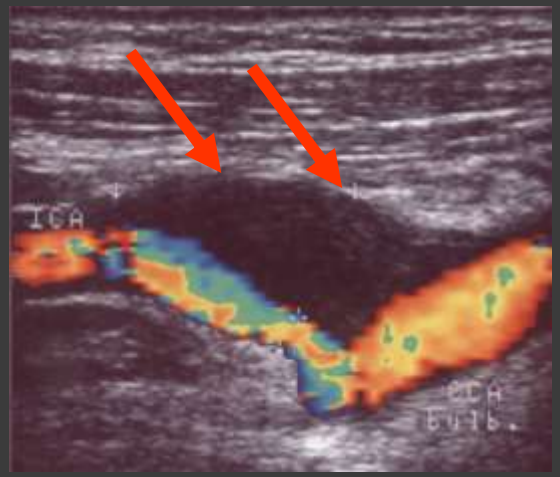

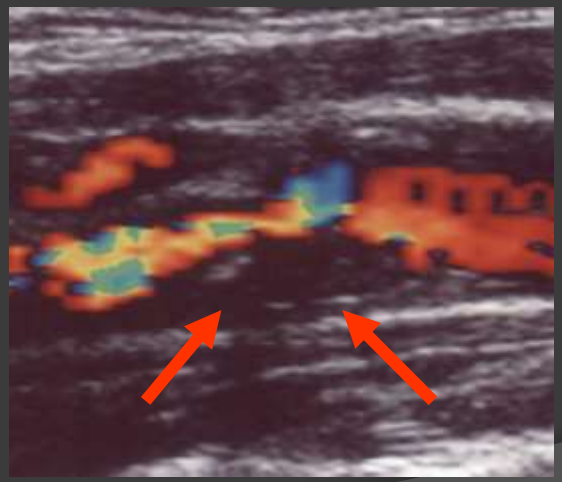

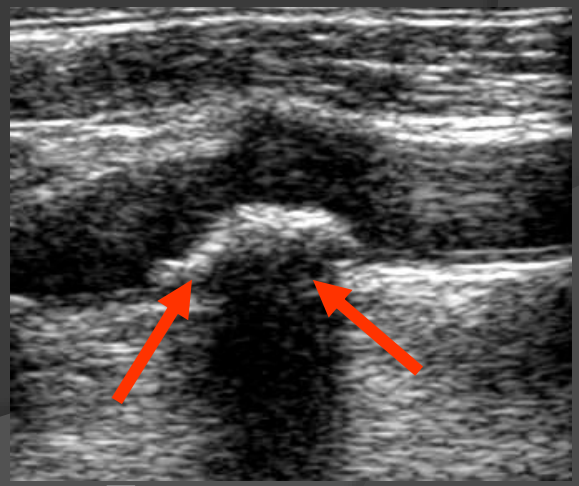

Гипоэхогенные

Гетерогенные

Гиперэхогенная и кальцинированная

Профилактика инсульта

- **Медикаментозная терапия (статины и антиагреганты)**
- **Сосудистая хирургия - каротидная эндартерэктомия**

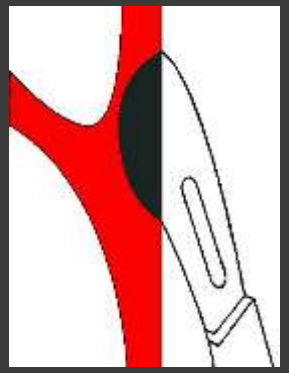

- **Эндоваскулярная хирургия – каротидное стентирование**

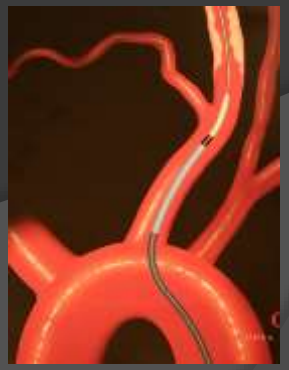

Каротидная эндартерэктомия- это операция, заключающаяся в удалении атеросклеротической бляшки из сонной артерии которая сужала просвет артерии, с восстановлением кровотока в мозг.

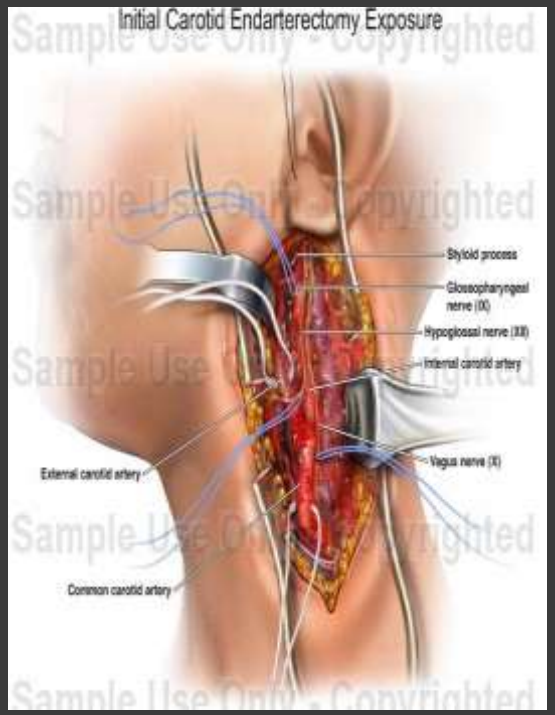

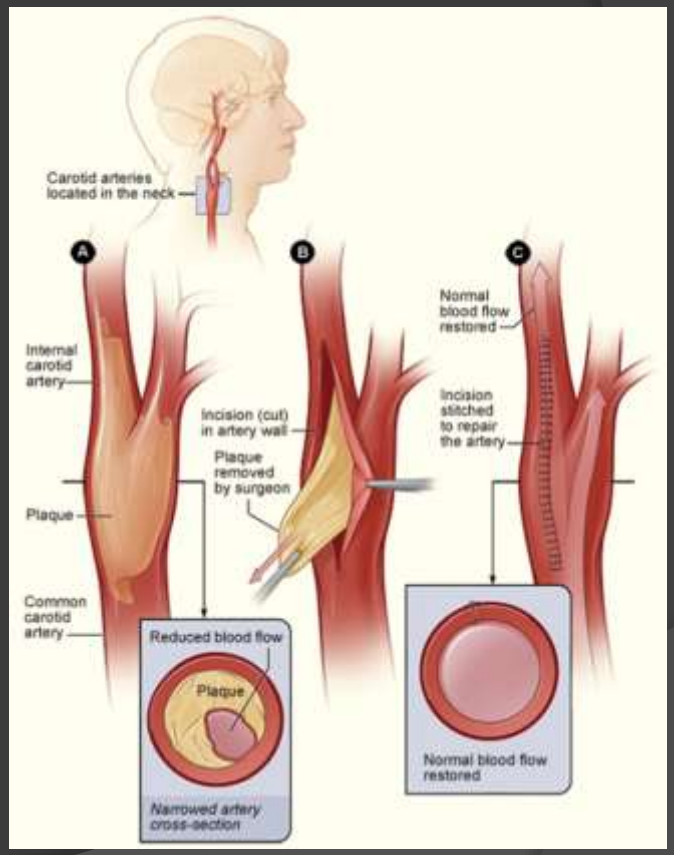

Цель оперативного лечения – снижение вероятности инсульта.

Каротидная ангиопластика со стентированием

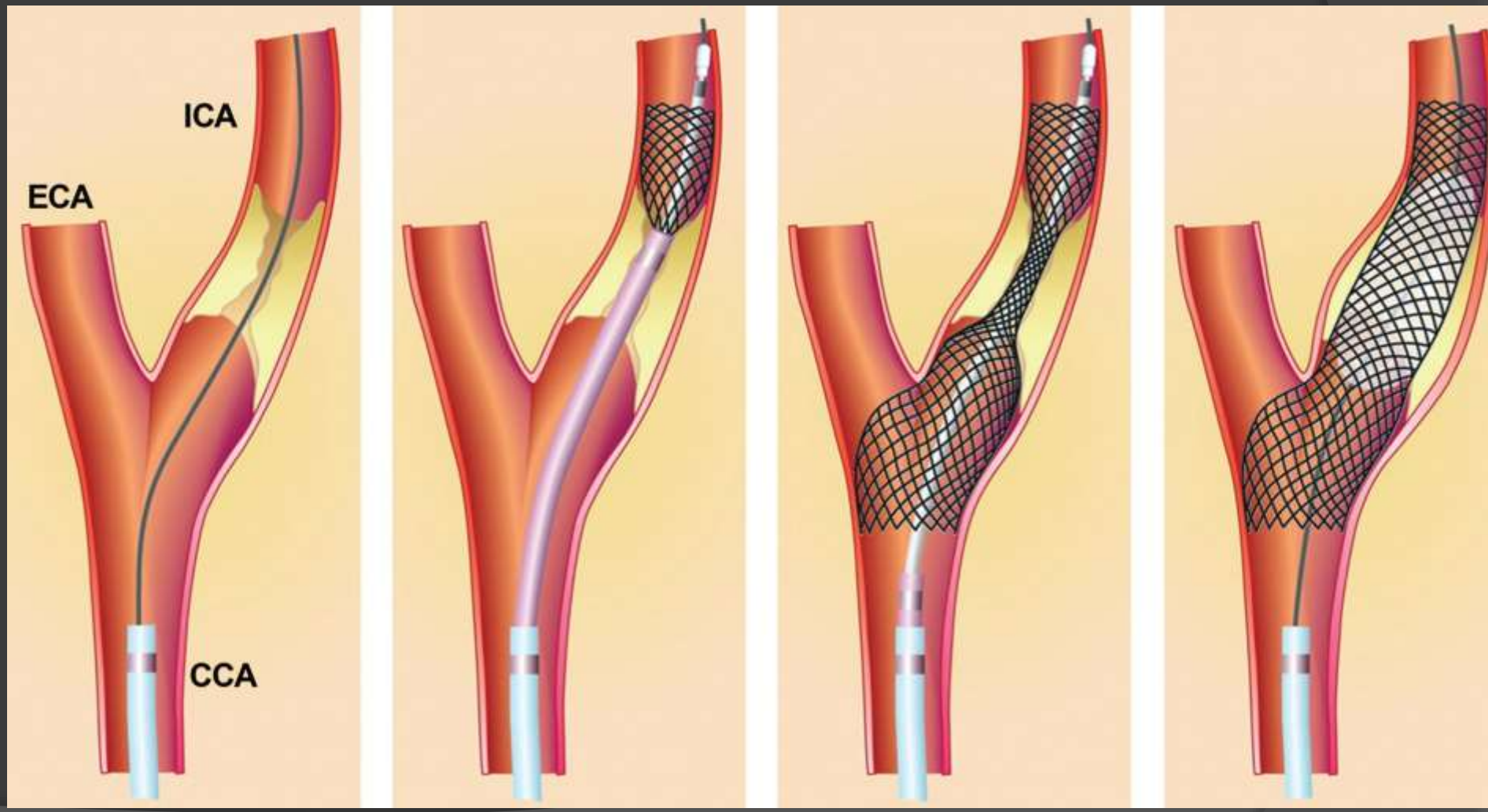

КАРОТИДНОЕ СТЕНТИРОВАНИЕ

ДО

ПОСЛЕ

Сравнение результатов хирургического и эндоваскулярного лечения стенозов ВСА

Исследование CAVATAS (n=504)

251 ангиопластика (стентирование в 26% случаев)

253 каротидная эндартерэктомия

Методы лечения	30 ДНЕЙ		1 ГОД
	Инсульт+летальность	Периоперационный инсульт	Частота рестеноза
Ангиопластика	6,4%	10%	14%
Каротидная эндартерэктомия	5,9%	9,9%	4%

M.Brown et.al.«LANCET», 2001

Вероятность развития инсульта и летальности в течении 2лет у больных после эндоваскулярного вмешательства по сравнению с больными получающих медикаментозное лечение

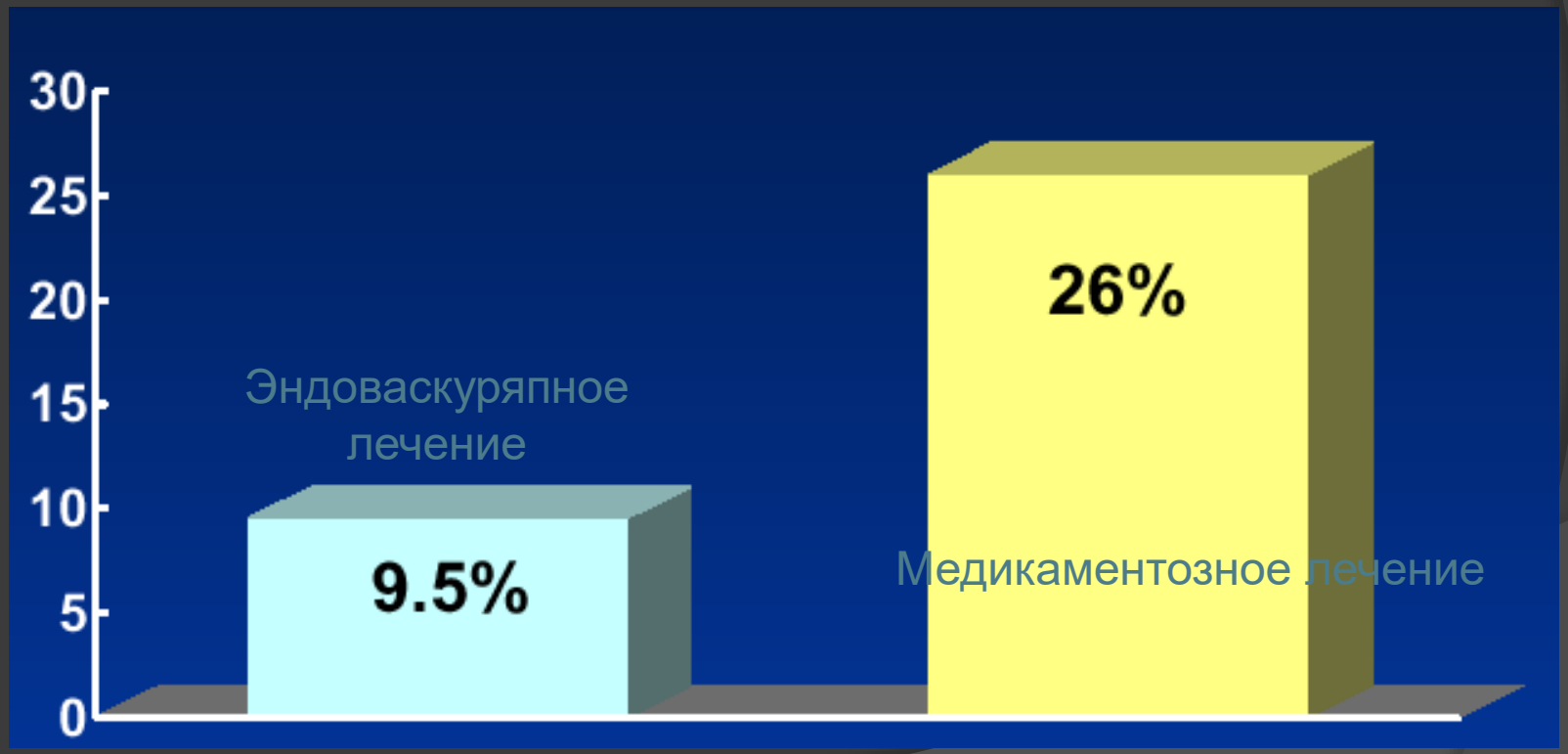

Fox DJ.Stroke 2002

Carotid Revascularization Endarterectomy vs. Stenting Trial (CREST)

The NEW ENGLAND JOURNAL of MEDICINE

ESTABLISHED IN 1812 JULY 1, 2010 VOL. 363 NO. 1

	КЭАЭ (1240)	КАС(1262)	P
Летальность	0,3%	0,7%	0.18
Инсульт	2,3%	4,1%	0.01
ОИМ	2,3%	1,1%	0.03

Окклюзия полости артериальной аневризмы головного мозга у больной с перенесенным субарахноидальным кровоизлиянием

Аневризма до операции

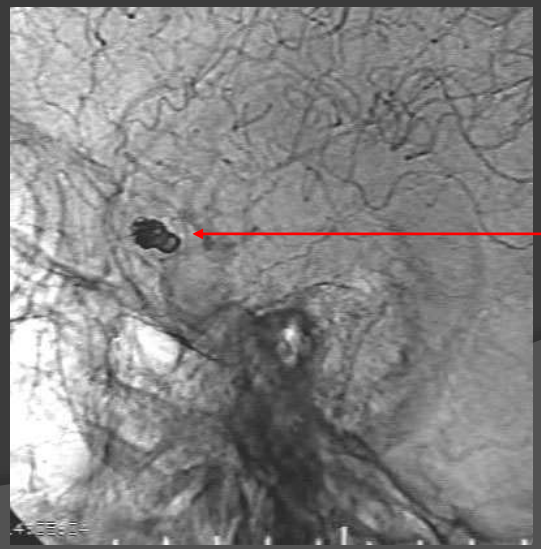

Аневризма выключена из магистрального кровотока микроспиралями

Окклюзия стромы и афферентов артерио-венозной мальформации головного мозга у больной с перенесенным субарахноидальным кровоизлиянием

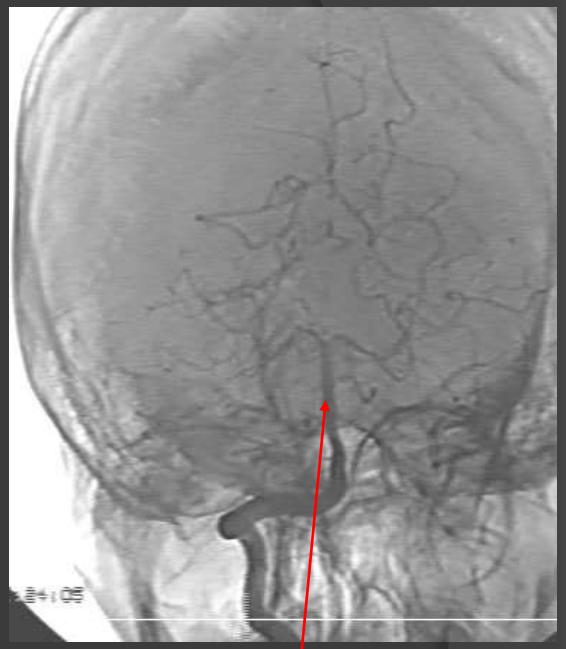

АВМ до операции

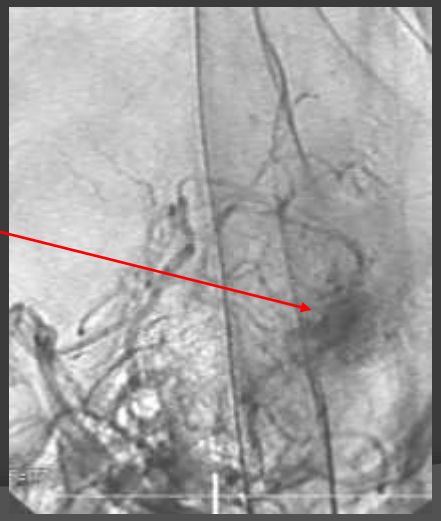

АВМ выключена из магистрального кровотока гистокриллипиодоловой смесью – определяется нормальный церебральный кровоток и **слепок АВМ с афферентными сосудами**

Реконструкция внутренней сонной артерии при функционирующем каротидно-кавернозном соустье методом разделяемого баллона-катетера

До реконструкции, сброс артериальной крови в церебральные и глазничные вены

После реконструкции, определяются церебральные артерии и сброшенный баллон

Каротидная ангиопластика со стентированием у пациента «А» с нестабильной АСБ

- До

- После

Пилот «Б» допущеный к полётам после каротидной эндартерэктомии.

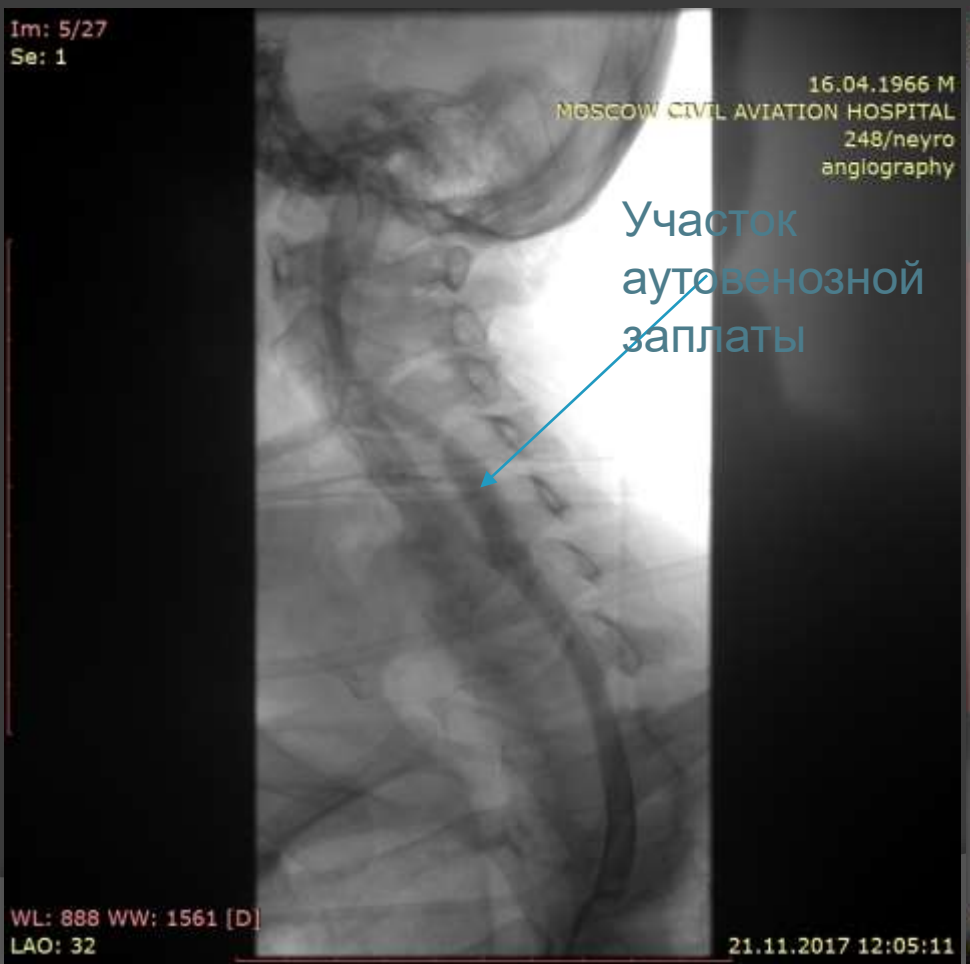

Пилот «В» после эмболизации аневризмы ВСА под прикрытием стента

Полость аневризмы выключенная из кровотока

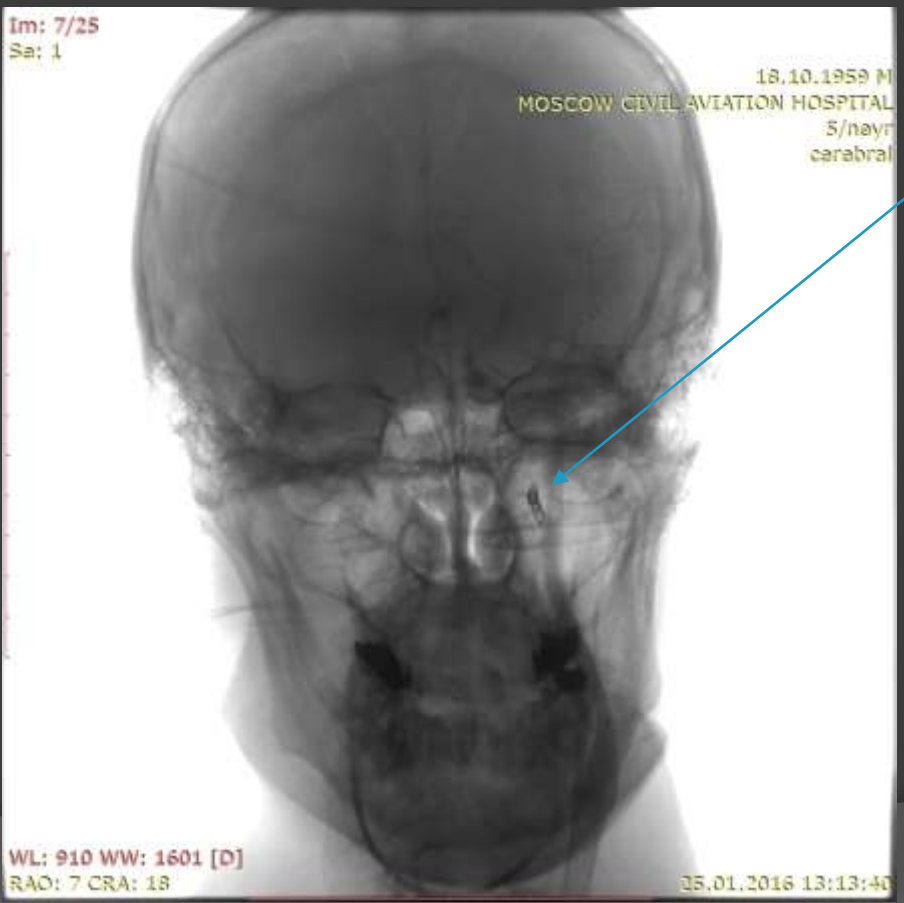

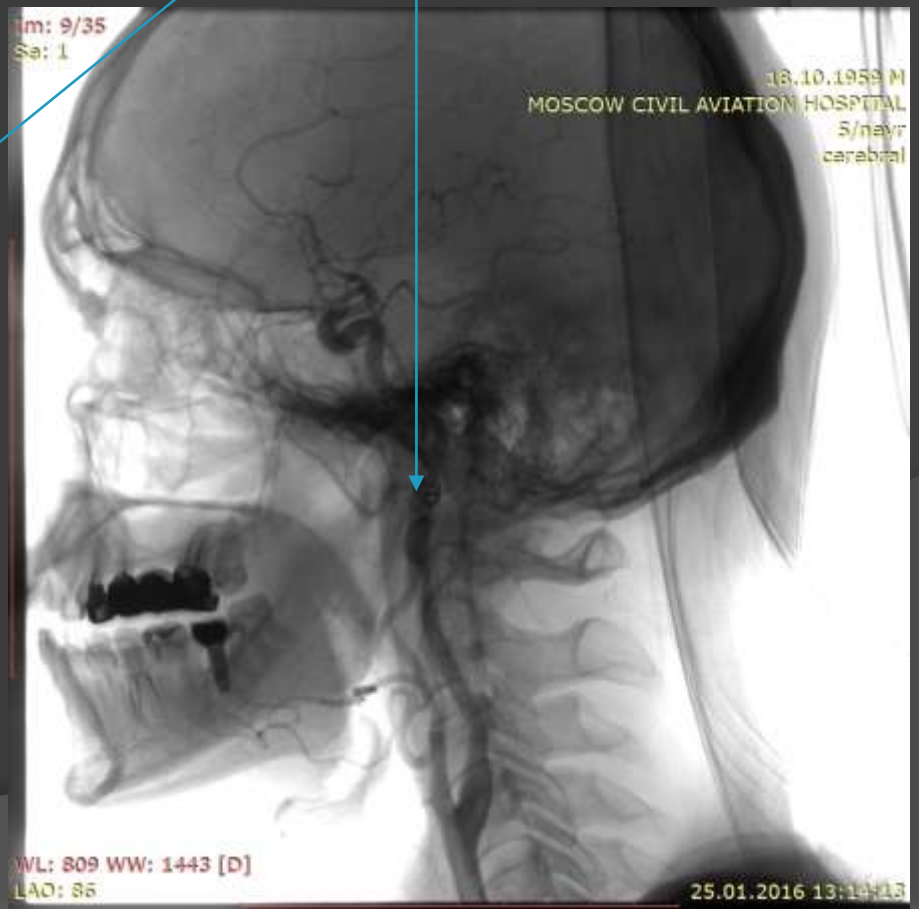

Заключение

- Раннее выявление по данным УЗДГ и профилактика роста и стабилизации атеросклеротической бляшки статинами является основной задачей у авиационного персонала.
- Малоинвазивное эндоваскулярное вмешательство является методом первого выбора в лечении атеросклеротических поражений брахиоцефальных артерий и сосудов головного мозга , а так же АВМ и аневризм головного мозга

Спасибо за внимание!