Центральная клиническая больница гражданской авиации

ОПЫТ ЛЕЧЕНИЯ ХИРУРГИЧЕСКИХ ЗАБОЛЕВАНИЙ У АВИАЦИОННОГО ПЕРСОНАЛА НА БАЗЕ ХИРУРГИЧЕСКОГО ОТДЕЛЕНИЯ ЦКБ ГА

Коллектив авторов:
Главный хирург ЦКБ ГА, проф., зав.кафедрой общей хирургии ФГАОУ ВО Первый МГМУ им. И.М. Сеченова Минздрава России (Сеченовский Университет) Галлямов Эдуард Абдулхаевич
Зав.отд.хирургии, к.м.н., врач высшей категории Шматов Владимир Анатольевич.
Врачи хирургии хирургического отделения ЦКБ ГА:
Болмотов Роман Васильевич, Данилихин Игорь Николаевич, Лотков Вадим Александрович, Старков Георгий Александрович.

Докладчик: Шматов В.А.

За пять лет в отделении хирургии ЦКБ Гражданской авиации пролечены и вновь допущены к летной работе более 1237 лиц летного состава, с различно хирургической патологией органов брюшной полости, щитовидной железы, сосудов нижних конечностей.

Более 60 % оперативных вмешательства выполнены лапароскопически, что позволяет сократить сроки стационарного лечения до 5 суток и уменьшить сроки реабилитации до одного месяца.

Операции выполненные лапароскопически/операции выполненные «открытым» доступом.

Сроки пребывания в стационаре и сроки реабилитации при оперативных вмешательства выполненных лапароскопический и «открытым» доступом

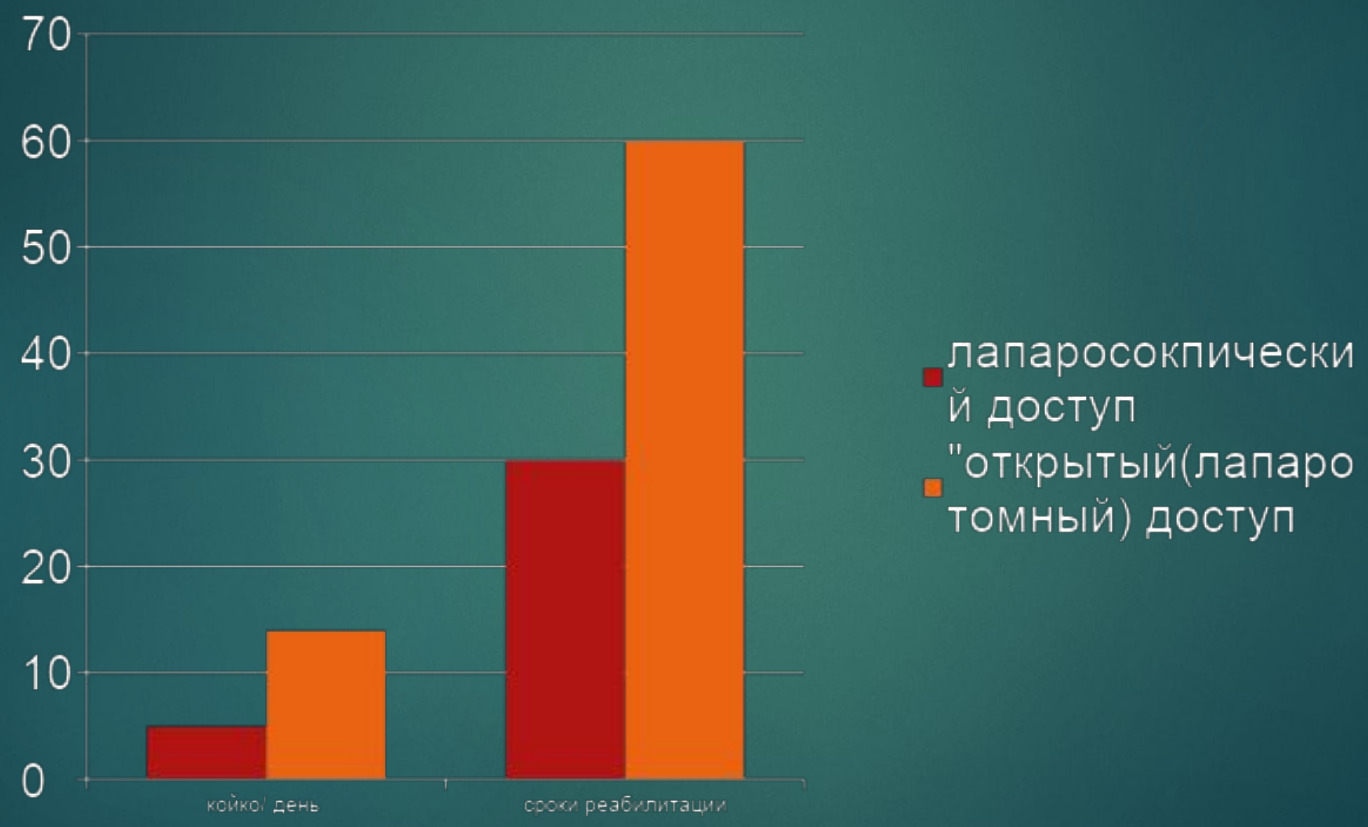

Среди лапароскопических вмешательств около 58% приходится на пациентов с желчно - каменной болезнью, лапароскопические операции при паховых грыжах до 30 %, оставшиеся 12% приходится на различные операции при гастроэзофагильных рефлюксах (4%), образованиях надпочечников(4%), злокачественные новообразования различных отделов кишечника(4%)

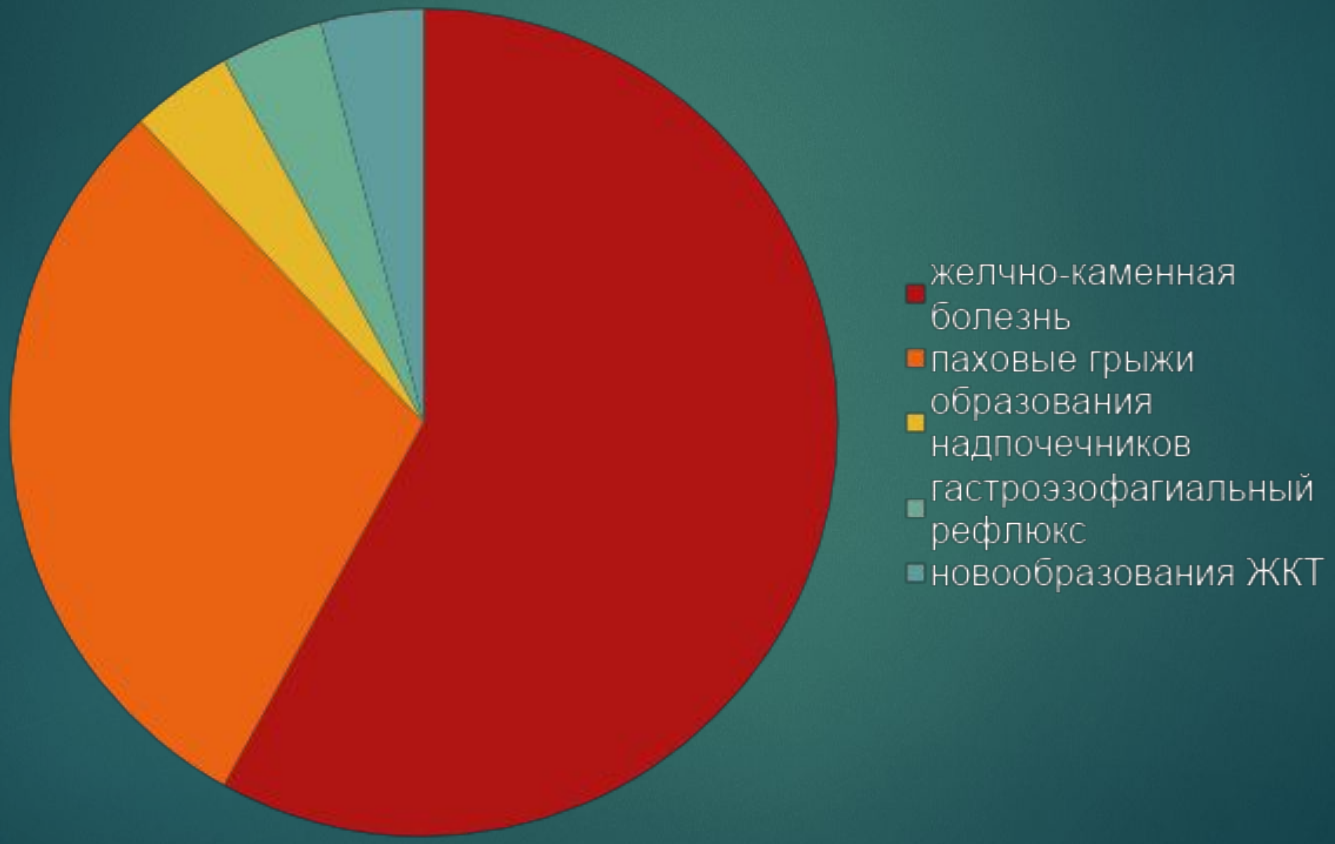

Желчнокаменная болезнь(cholelithiasis) - патология гепатобилиарной системы, обусловленная нарушением обмена холестерина и билирубина и характеризующееся образованием холестериновых сладжей в желчном пузыре и желчных протоках с последующим образование конкрементов. По данным статистических исследований последних лет желчнокаменной болезнью (ЖКБ) страдают почти каждая пятая женщина и каждый десятый мужчина. ЖКБ встречается в 6-29% всех аутопсий. В Москве четверть населения старше 60 лет и треть населения старше 70 лет являются камненосителями. Результаты исследований свидетельствуют о том, что число больных ЖКБ за каждые последующие десять лет увеличивается в два раза. В последние годы отмечено увеличение заболеваемости ЖКБ среди лиц молодого возраста.

В настоящее время «золотым стандартом» лечения желчно-каменной болезни является лапароскопическая холецистэктомия. Преимущества метода заключаются в малоинвазивности и уменьшении операционной травмы, что позволяет значительно сократить сроки пребывания пациента в стационаре. Выполнение лапароскопической холецистэктомии стандартизировано и отработано до мельчайших деталей и позволяет избежать хирургических осложнений. В нашей практики на 358 холецистэктомий за пять лет 3(0.7%) хирургических осложнений(ранение общего желчного протока) что обусловлено анатомическими особенностями. Опасность желчно-каменной болезни заключается в том что конкременты свободно располагающиеся в желчном пузыре, могут перемещятся в общий желчный проток или ущемляется в устье желчного пузыря, что может произойти как на земле так и во время полета, провоцируя выраженный болевой синдром и снижение работоспособности.

Холецистэктомия, клипирование пузырного протока

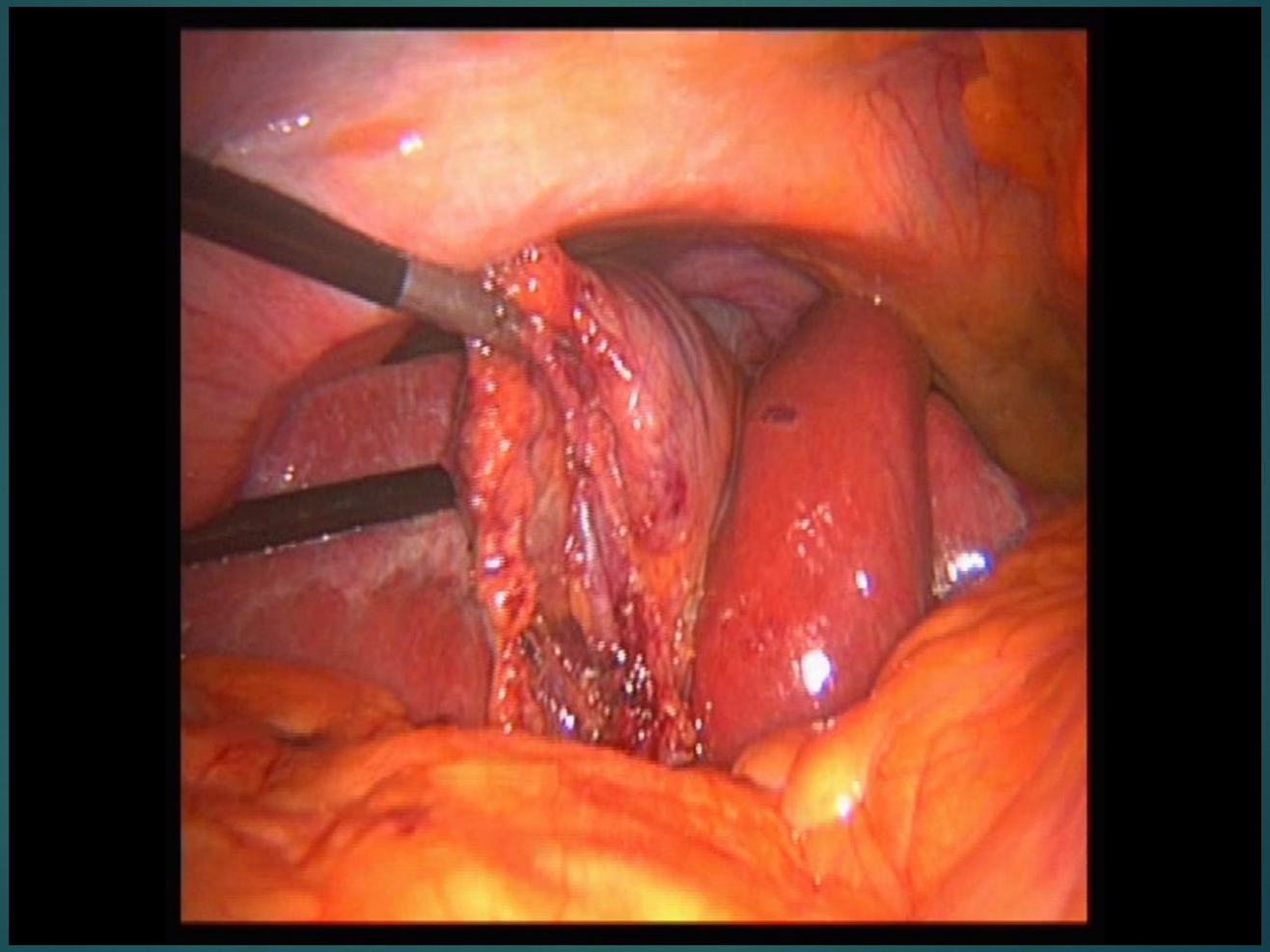

Холецистэктомия, пересечение пузырного протока

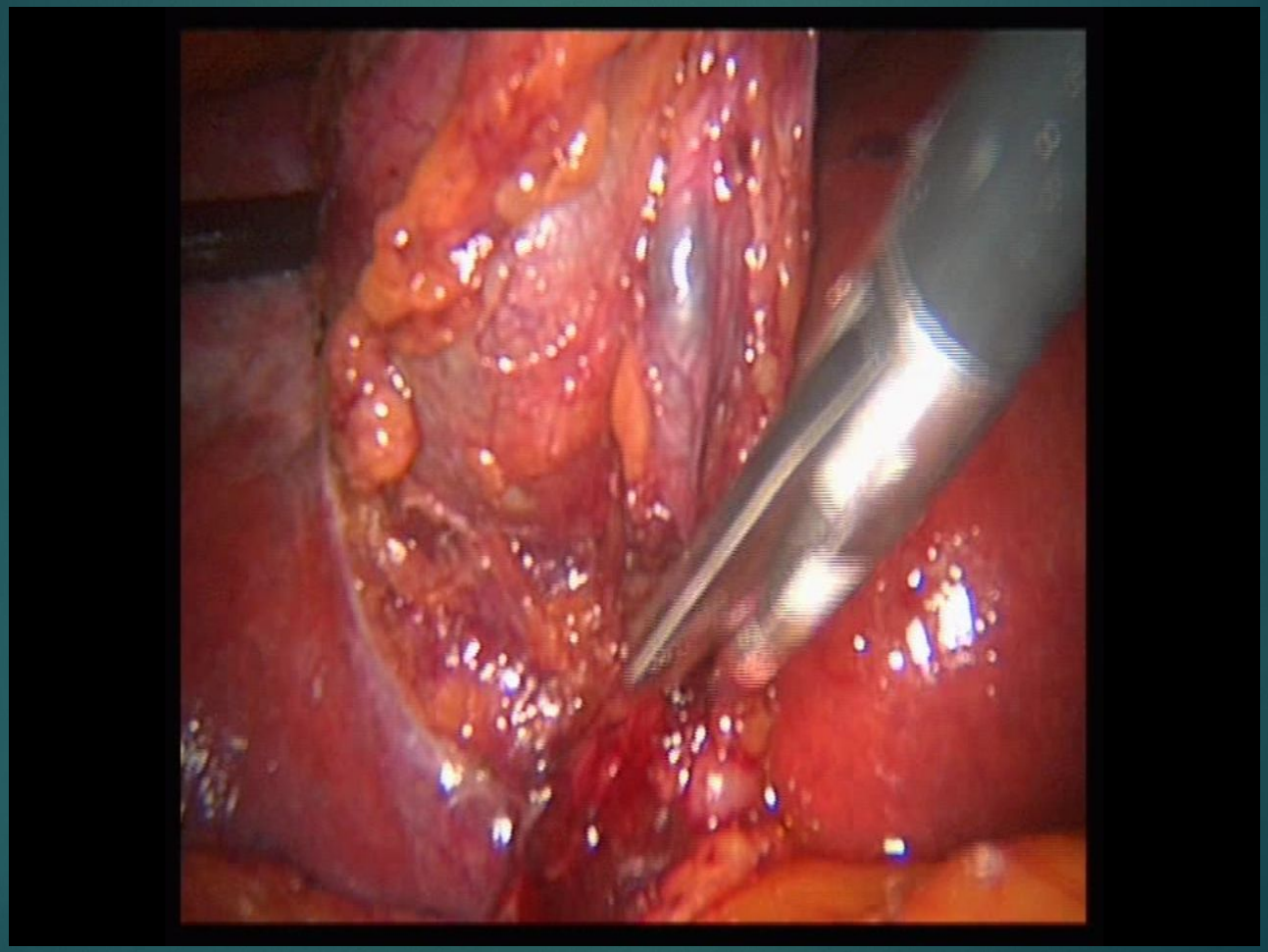

Вторым по частоте хирургическим заболеванием являются паховые грыжи (inguinal hernia) . В нашей клиники за 5 лет выполнено 215 лапароскопических герниопластик по поводу паховых грыж. Основным принципом выполнения лапароскопической герниопластики является фиксация сетчатого полипропиленового импланта закрывающего грыжевые ворота изнутри. В нашей клиники методика дополнена интрокорпоральным ушиванием внутреннего пахового кольца при диаметре более 1.0 см, что на наш взгляд позволяет полностью восстановить анатомию задней стенки пахового канала, исключить пролабирование сетчатого инмпланта и значительно снизить процент рецидивов до 1 случая в год

Грыжевые ворота вид «изнутри»

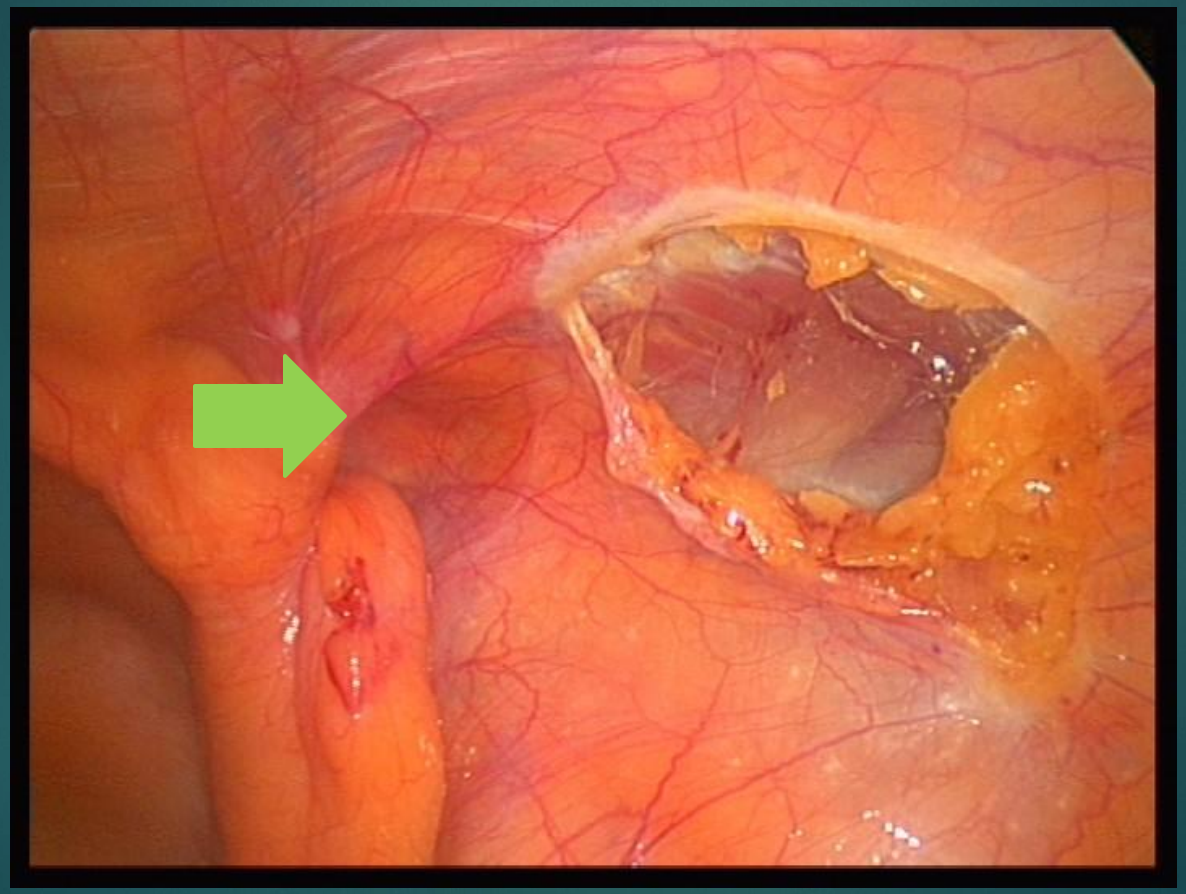

Ушивание расширенного внутреннего пахового кольца

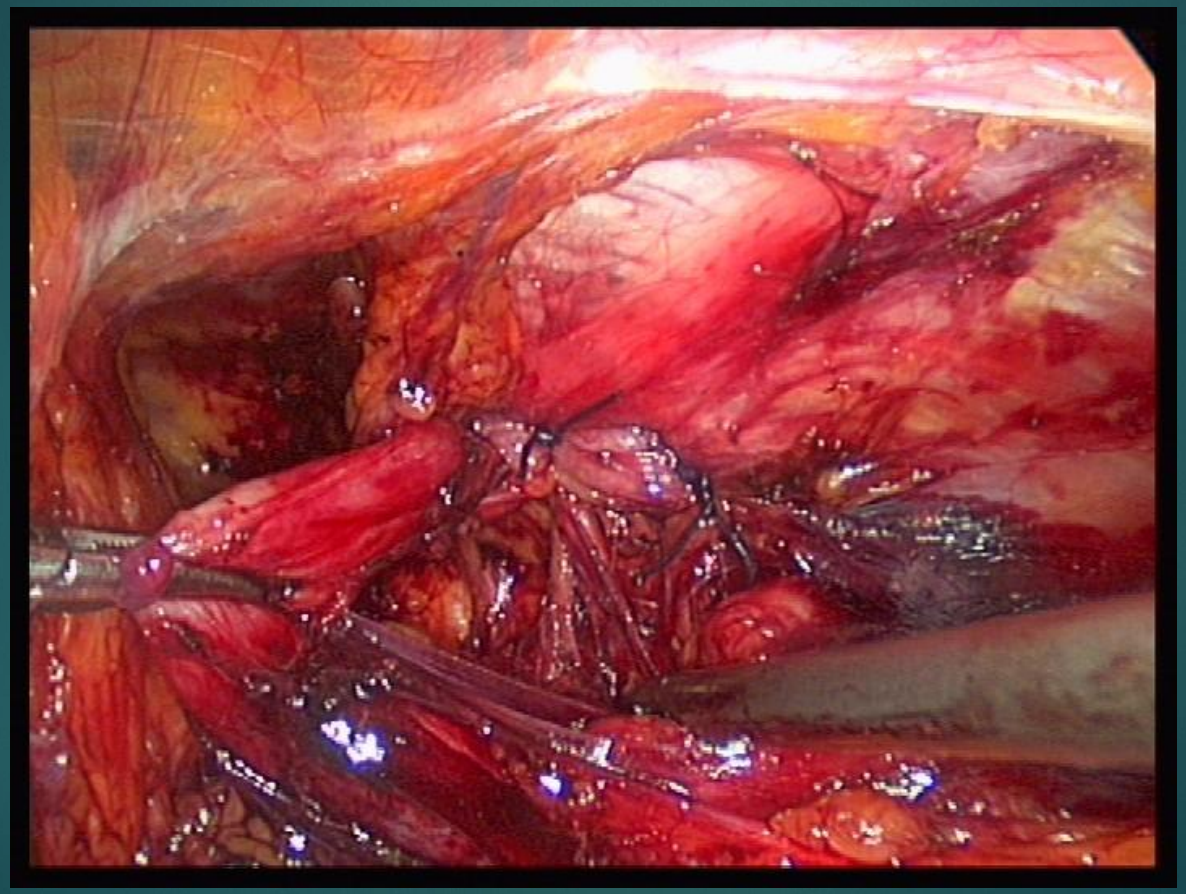

Фиксация сетчатого имплантa

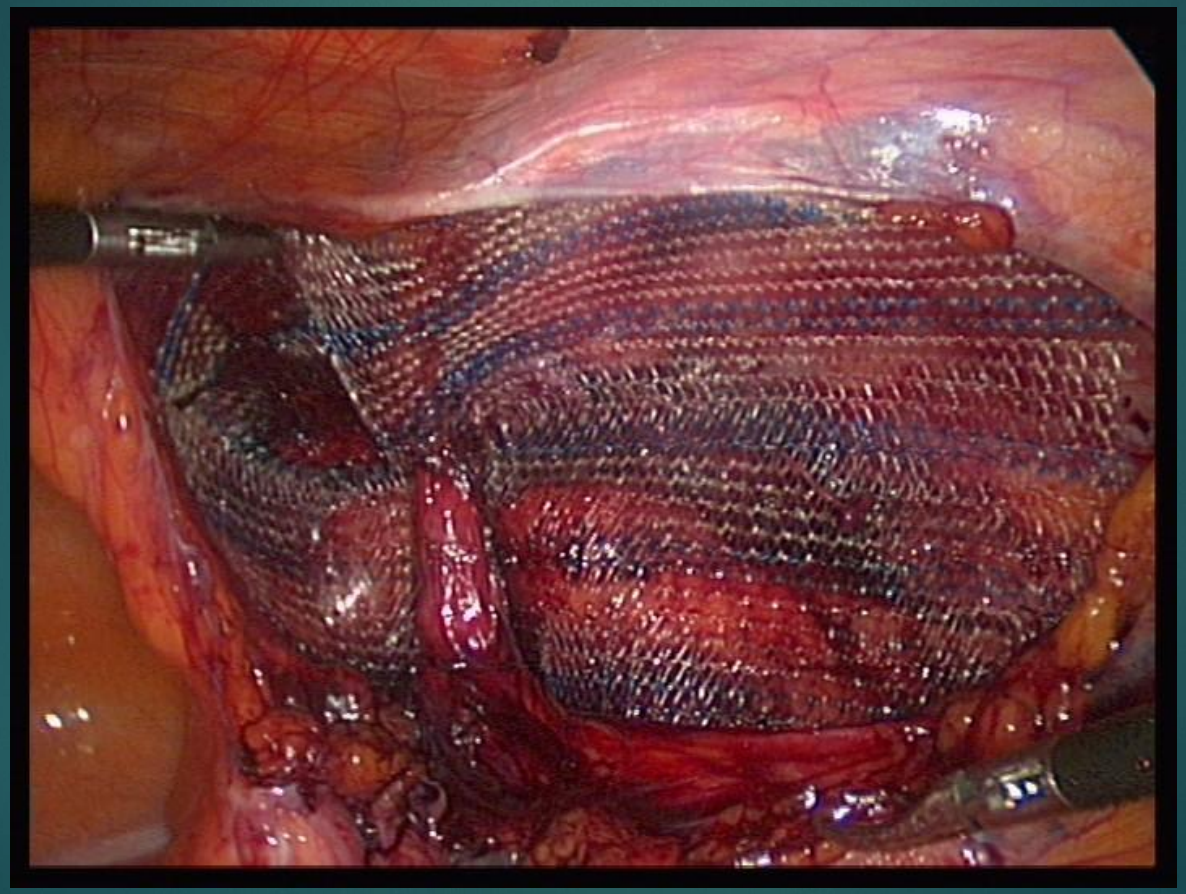

12 % операций приходятся на различные оперативный вмешательства на органах брюшной полости (4%)(гемиколэктомии, резекции сигмовидной кишки, гастрэктомии) при злокачественных новообразованиях органов желудочно-кишеного тракта. 4% лапароскопические вмешательства на надпочечниках (аденомы надпочечника, феохромоцитома) оставшиеся 4% приходятся на лапароскопические вмешательства при гастроэзофагиальном рефлюксе, данную проблему мы рассмотрим позже на клиническом примере.

Из общего числа оперативных вмешательств 40% занимают различные операции выполняемые открытым доступом, в том случае где применение лапароскопических технологий не оправдано.

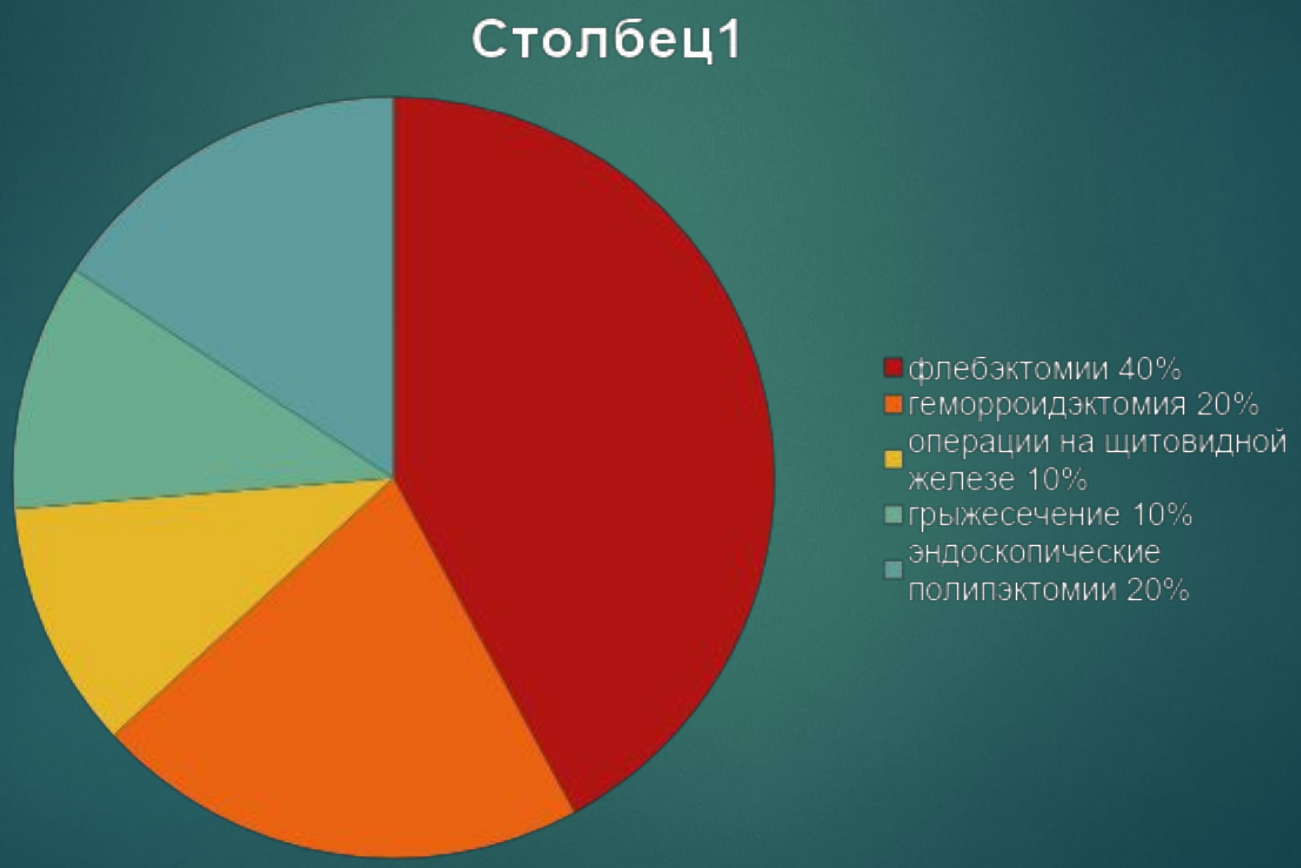

На некоторых из них, таки как варикозная болезнь нижних конечностей, хронический геморрой и полипы толстой кишки мы остановимся подробнее

Варикозная болезнь нижних конечностей (varicose disease)

Давно не секрет что длительные авиаперелеты оказывают пагубное влияние на патологию вен нижних конечностей.

Из факторов риска следует выделить:

-длительная неподвижность и неудобное положение в кресле

-гипобарическая гипоксия

-понижение влажности воздуха

-недостачный прием жидкости

-стресс

Само по себе варикозное расширение вен не приводит к потере трудоспособности, но осложнения возникающие на фоне данной патологии приводят к потере трудоспособности, а регулярное воздействие вредных факторов возникающих при авиаперелетах способно привести к инвалидизации летного состава вплоть до летального исхода.

Из более грозных осложнений следует отметить:

Тромбоэмболия легочной артерии (pulmonary embolism) .
Смертность при данном осложнении достигает 20% по данным МЗ РФ%
А 90% тромбов приводящих к тромбоэмболии образуются в расширенных венах нижних конечностей

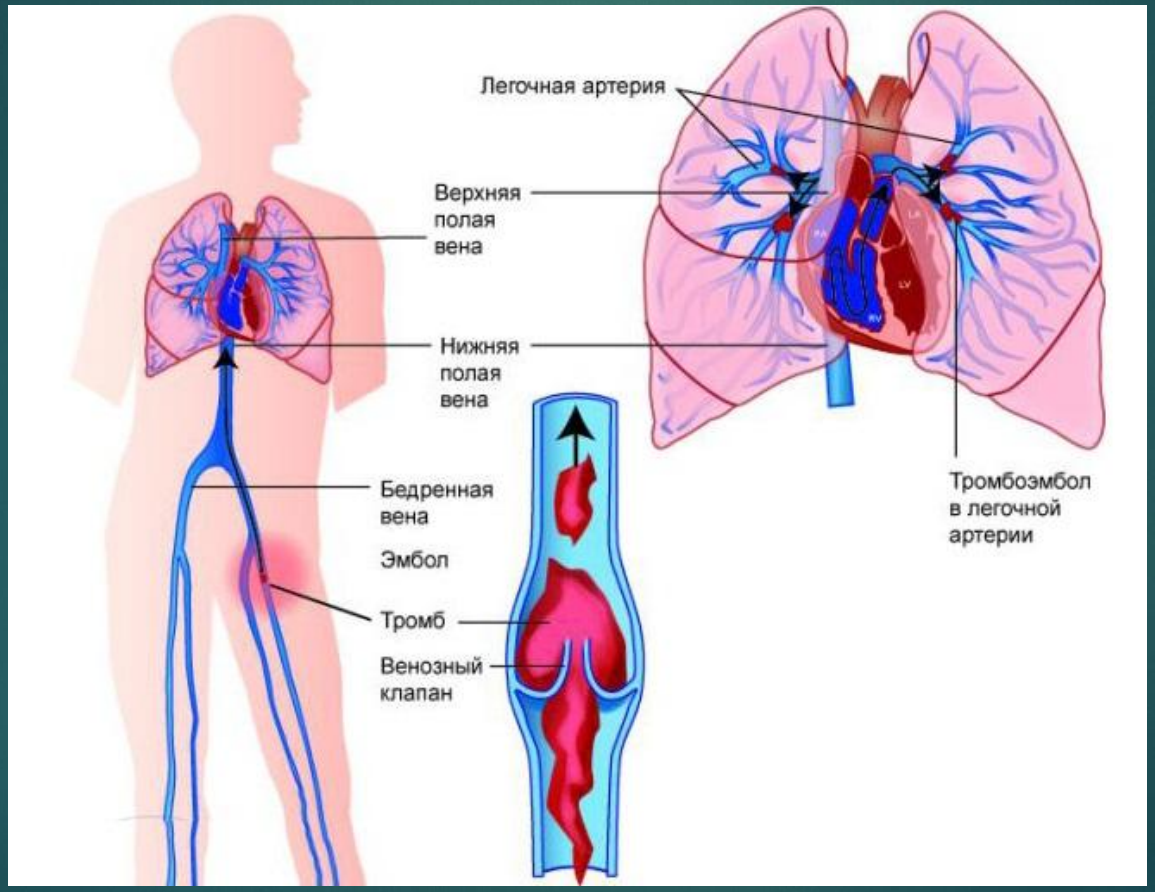

Тромбофлебит вен нижних конечностей не столь грозное заболевание, при своевременном выявлении и лечении прогноз более благоприятный благоприятный.

Из всего изложенного можно сделать выводы, что:
-всем членам летного состава необходимо выполнение УЗДГ вен нижних конечностей. При выявлении несостоятельности перфорантов и клапанной системы вен нижних конечностей выполнять флебэктомии что позволит значительно снизить риски развития инвалидизирующих осложнений, снизить стоимость лечения данной категории пациентов и продлить летное долголетие.

Геморрой(hemorrhoids)

Одним из ведущих фактор возникновения геморроя является малоподвижный образ жизни, длительная «сидячая» работа, что, несомненно, актуально при длительных авиаперелетах.

Различают четыре степени заболевания

При первой и второй степени заболевания возможно проведение консервативной терапии заключающейся в применении мазей и свечей. Однако консервативная терапия не влияет на патогенез заболевания. На ранних стадиях заболевания в клинике активно применяется технология HAL-RAR заключающаяся в лигирование «питающих» артерий тем самым уменьшая приток крови к геморроидальному узлу что приводит к его спадания и облитерации.

Преимущества методики это

Минимизация операционной травмы

Менее выраженный болевой синдром

Ранняя активизация пациентов

Уменьшение срока пребывания в стационаре

Третья и четвертая стадии, а также наличие в анамнезе острого тромбоза геморроидальных узлов требует выполнения более травматичной традиционной геморроидэктоии.

Основная опасность данного заболевания заключается в высоком риске развития профузного кровотечения из расширенных геморроидальных узлов и как следствие резкого снижения работоспособности.

Патология щитовидной железы(thyroid gland pathology)

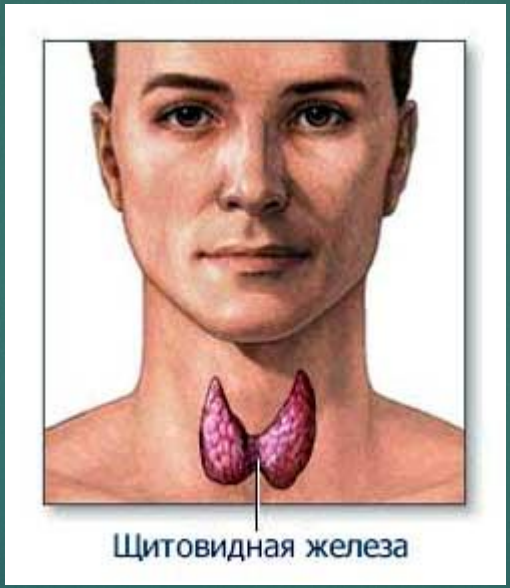

Патология щитовидной железы в нашей практики встречается не так часто. За указанны срок в отделении хирургии пролечено и возвращено к летной работе порядка 20 пациентов.

Опасность данной патологии заключается в нестабильности гормонального статуса что в совокупностью со стрессом, испытываемом во время полета, может послужить причиной психологической нестабильности и как следствие снижение безопасности полета.

В нашей клиники, во время операции, применяются современные методы контроля состояния нервной системы, что позволяет исключить ряд послеоперационных осложнений, таких как парез возвратно-глотачного нерва.

Полипы толстой кишки(colon polyps)

Полипы толстой кишки – это доброкачественные новообразования слизистой толстой кишки, размерами до 1 см. По статистика данное заболевание выявляется у 15-20 % пациентов и как правило протекает бессимптомно.

Виды полипов

- *аденоматозные* – наиболее распространенные, приблизительно 2/3 всех новообразований относят к этой группе. В некоторых случаях эти полипы перерождаются в раковые опухоли или малигнизируются, как говорят медики. Далеко не все они способны к малигнизации, но если рак толстого кишечника происходит из полипа, то аденоматозный полип тому виной в 2 случаях из трех;
- *зубчатые* – в зависимости от размера и месторасположения имеют различную вероятность озлокачествления. Небольшие полипы, расположенные в нижней части толстой кишки (гиперпластические полипы), редко превращаются в раковые опухоли. А вот большие, плоские (сидячие), расположенные в верхней части кишки, трансформируются чаще всего;
- *воспалительные* возникают после перенесенных воспалительных заболеваний кишечника (язвенный колит, болезнь Крона). Склонны к злокачественному перерождению.

Полипы толстой кишки опасны значительным рисков возникновения рака толстой кишки.

Вероятность злокачественного перерождения зависит от размера полипа: при размерах менее 1,5 см, 1,5-2,5 см и более 2,5 см риск малигнизаций составляет менее 2%, 2-10% и более 10%, соответственно.

С возрастом риск возникновения полипов толстой кишки значительно возрастает и в следствии этого всем лицам показано выполнение колоноскопии по достижении 465 лет.

Своевременное выявление и удаление новообразований толстой кишки с последующем гистологическим исследованием позволяет выявить онколические заболевания на ранний стадии, выполнить радикальное оперативное лечение без потери работоспособности с продлением летного долголетия.

Гастроэзофагиально-рефлюксаная болезнь, грыжа пищеводного отверстия диафрагмы, клинический случай из нашей практики.

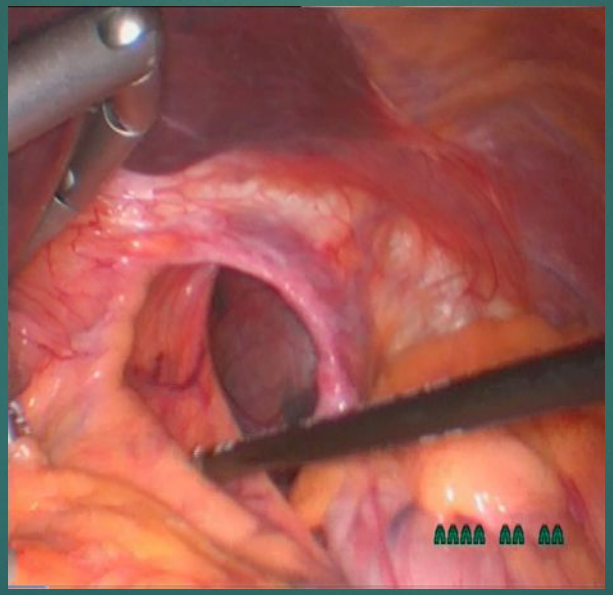

Грыжа пищеводного отверстия диафрагмы – это смещение в грудную полость через пищеводное отверстие диафрагмы нижней части пищевода, части желудка, а иногда и петель кишечника. Грыжа существует у каждого двадцатого взрослого человека, а в возрасте старше 50-ти лет – у каждого второго.

На фоне грыжи пищевода возникает рефлюкс эзофагит, что проявляется в виде изжоги. По данным ряда авторов частота рефлюкс эзофагита на фоне грыжи пищеводного отверстия диафрагмы, среди взрослого населения достигает 40 %, при эндоскопическом исследовании примерно у 5 % выявляются эрозивные изменения нижней трети пищевода(пищевод Баррета – предрак)

Если ГПОД(ГЭРБ) существует в течение 5–12 лет без лечения, то риск развития рака пищевода возрастает на 270% через 5 лет и на 350–490% — в зависимости от возраста — через 12 лет.

Основные клинические проявления рефлюкс эзофагита:

Изжога

- Боли за грудиной
- Чувство кома в верхних отделах живота
- Отрыжка
- Горечь во рту
- Имитация стенокардиальных болей

В соответствии с ФАП статья № 32 при диафргамальных грыжах со склонностью к ущемлению (риск ущемления крайне минимален) или вызывающих функциональные расстройства пищевода и желудка и осложненных рефлюкс эзофагитом выносится заключение о негодности.

Как видно из статьи сам факт наличия диафрагмальной грыжи не является поводом для принятия решения о негодности. При этом осложнения возникающие на фоне грыжи пищеводного отверстия диафрагмы являются поводом к вынесению решения о не негодности, не говоря о том что риск развития рака пищевода имеется и при не эрозивных рефлюкс эзофагитах.

В нашей практике имеется клиничнский случай пилота Н 45 лет.

При обследовании у больного выявлен эрозивный рефлюкс эзофагит, грыжа пищеводного отверстия диафрагмы.что послужило причиной признания негодности пилота и вынесении решения об необходимости лечения, сроком до 6 мес.

При этом никаких клинических проявлений рефлюкс эзофагита у пациента не отмечалось

Выполнение оперативного вмешательства в данном случае в объеме лапароскопическая фундопликация, крурорафия привело бы к полному регрессированию эрозивных изменений пищевода и выздоровление, а применение лапароскопических методик операции позволило бы рассмотреть вопрос об восстановлении на летной работе уже через три месяца от момента операции

Крурорафия(ушивание ножек диафрагмы

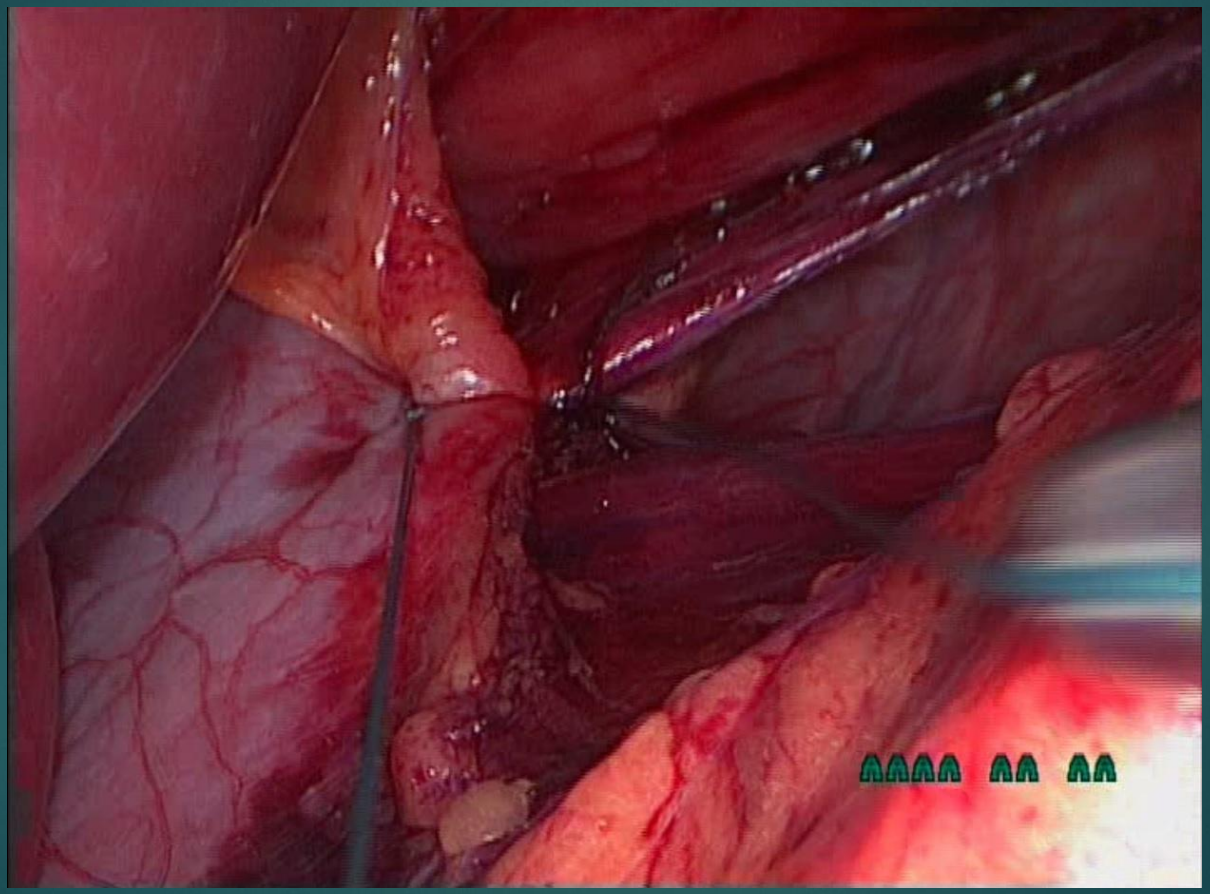

Формирование фундопликационной манжеты

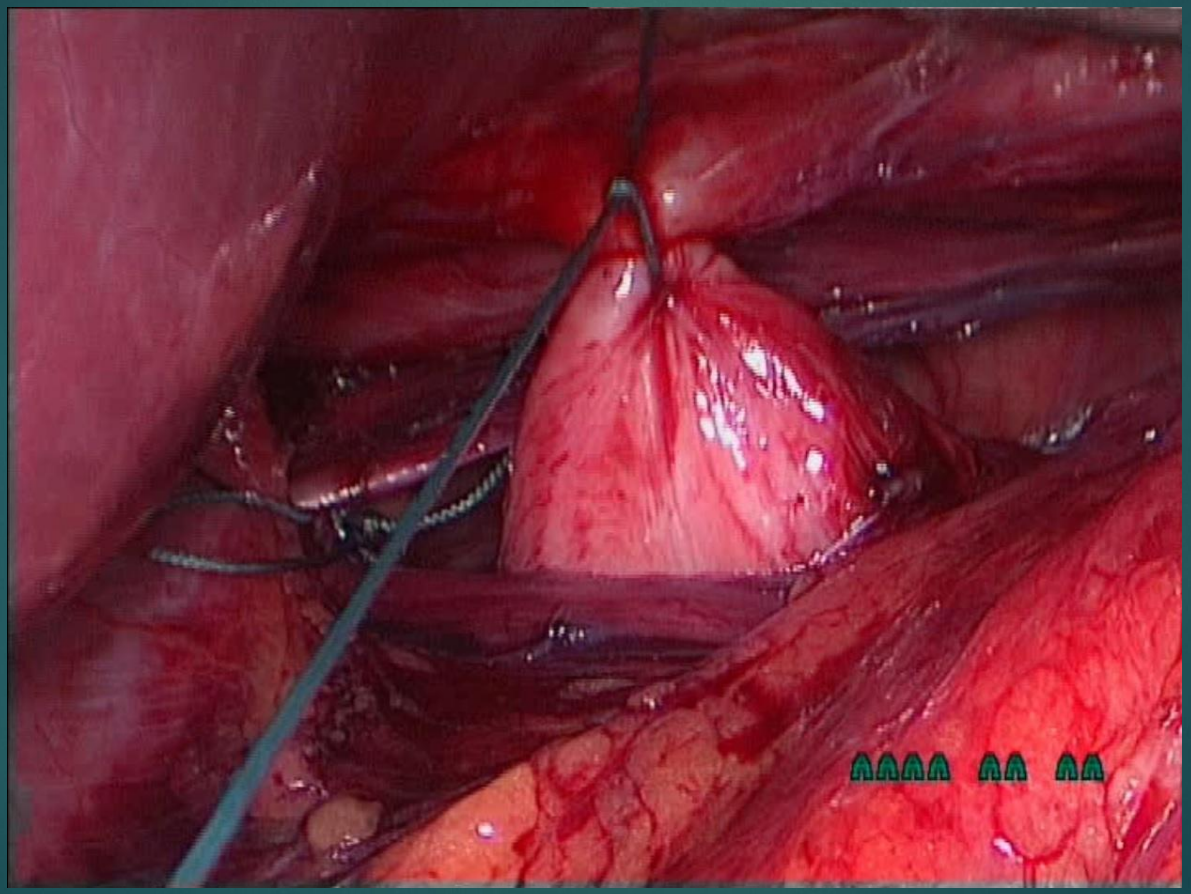

Выводы

- Современное развитие и доступность инструментальных методов обследования позволяет выявлять заболевания на ранней стадии хирургических заболеваний, не дожидаясь их клинического проявления или осложнений.
- Применение малоинвазивных методов лечения позволяет сократить сроки стационарного лечения и сроки реабилитации
- Своевременное выявление и лечение хирургической патологии позволяет снизить затраты на лечение и реабилитацию летного состава, а так же продлить летное долголетие.