МАЛОИНВАЗИВНЫЕ ЭНДОВАСКУЛЯРНЫЕ ВМЕШАТЕЛЬСТВА: ДИАГНОСТИКА И ЛЕЧЕНИЕ СЕРДЕЧНО-СОСУДИСТЫХ ЗАБОЛЕВАНИЙ У АВИАЦИОННОГО ПЕРСОНАЛА ГРАЖДАНСКОЙ АВИАЦИИ

Центральная клиническая больница гражданской авиации

Отделение рентгенохирургических методов диагностики и лечения

Пилипосян Е.А.

Москва 2018г.

НЕМНОГО ИСТОРИИ …

2013 – первый кандидат на допуск к полетам после стентирования

2011 – новая команда

2014 - первый допуск пилота к полетам со стентом в коронарной артерии

НЕМНОГО ИСТОРИИ…

2015 – ВНЕДРЕНИЕ НОВЫХ ТЕХНОЛОГИЙ С ПОМОЩЬЮ УНИКАЛЬНОГО ОБОРУДОВАНИЯ

НЕМНОГО ИСТОРИИ…

2015 – ВНЕДРЕНИЕ НОВЫХ ГИБРИДНЫХ ОПЕРАЦИЙ

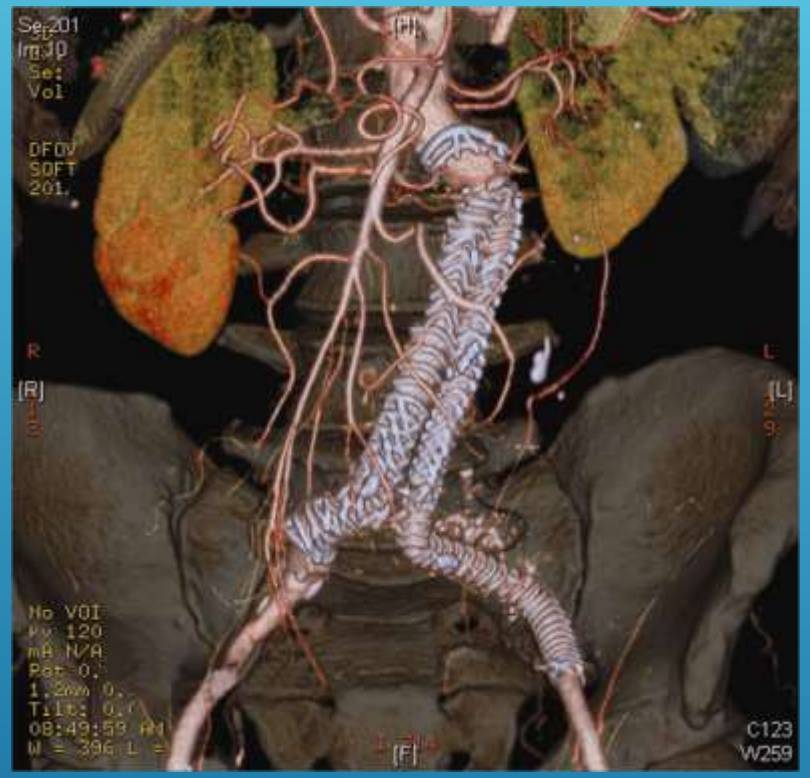

Малоинвазивное эндоваскулярное эндопртезирование аневризмы брюшной аорты

НЕМНОГО ИСТОРИИ…

2015 – ВНЕДРЕНИЕ НОВЫХ ГИБРИДНЫХ ОПЕРАЦИЙ ОПЕРАЦИЙ

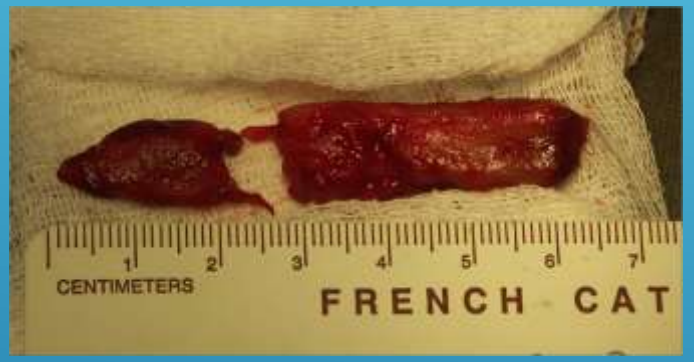

Малоинвазивное эндоваскулярное удаление гигантского тромба из нижней полой вены

НЕМНОГО ИСТОРИИ… 7 лет …

7 ЛЕТ – СОВМЕСТНОЙ РАБОТЫ
- ЭКСПЕРТОВ
- КАРДИОЛОГОВ
- ИНОГДА … РЕАНИМАЦИИ
- И НАШЕЙ КОМАНДЫ

- **78** пациентам авиационного персонала выполнена коронарография. **18** пациентам выполнено плановое ЧКВ, двоим пациентам в экстренном порядке

НЕМНОГО ИСТОРИИ…

Да, и анестезиологов опять забыли !

ВЗГЛЯД В БУДУЩЕЕ …

2019 - внедрение новейшей методики неинвазивной визуализации по данным коронарографии

– **QFR**

QFR ОЦЕНКА ФУНЦИОНАЛЬНОЙ ЗНАЧИМОСТИ СТЕНОЗА И 3D QCA

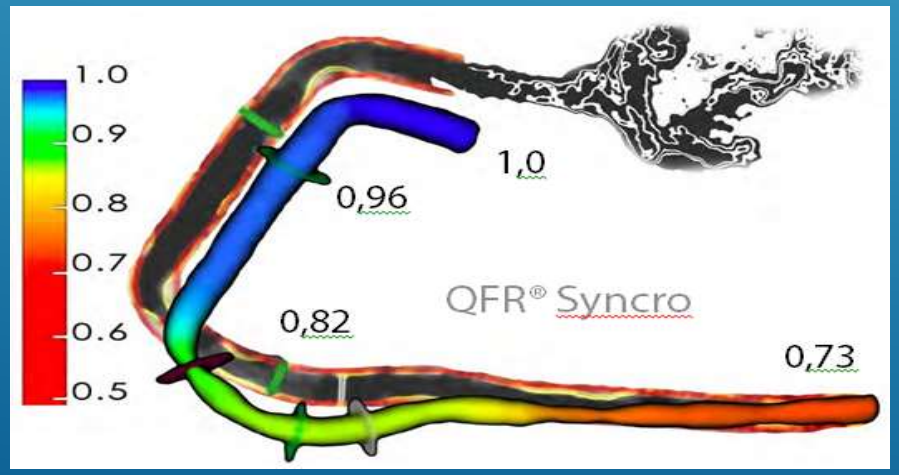

Функциональная оценка стеноза является методикой I класса доказательности по рекомендациям Европейской ассоциации кардиологов.

ПРЕИМУЩЕСТВА РЕНТГЕНЭНДОВАСУЛЯРНЫХ ОПЕРАЦИЙ:

МЕСТНАЯ АНЕСТЕЗИЯ, БЕЗ НАРКОЗА
МАЛАЯ ИНВАЗИВНОСТЬ, ОРГАНОСОХРАННОСТЬ
КОРОТКИЙ РЕАБИЛИТАЦИОННЫЙ ПЕРИОД (1-2 ДНЯ)
НИЗКИЙ ПРОЦЕНТ ОСЛОЖНЕНИЙ
НИЗКАЯ ЛЕТАЛЬНОСТЬ
ЭКОНОМИЧНОСТЬ

Трансфеморальный доступ

Трансаксилярный доступ

ПРОБЛЕМЫ…

- Сложность диагностики ИБС ввиду сокрытия больными клинических симптомов
- Предоставление заведомо некорректных данных обследований из других лечебных учреждений
- Пациенты из отдаленных регионов поступают с запущенными формами заболевания часто с сопутствующими и конкурирующими заболеваниями

СХЕМА ОБСЛЕДОВАНИЯ ПАЦИЕНТА С ПОДОЗРЕНИЕМ НА ИБС

стандартные

- Лабораторные показатели
- ЭКГ
- ЭХО - КГ
- ХМ – ЭКГ
- Велоэргометрия
- УЗДГ вен, артерий

дополнительные

- Сцинтиграфия миокарда с нагрузкой
- МСКТ с контрастированием коронарных артерий
- Коронарография
- ВСУЗИ с ИК - спектроскопией

- 2017 – 2018 гг - выполнен анализ 37 пациентам.
- МСКТ - КГ, сцинтиграфия, коронарография
- У каждого 3 пациента были значимые расхождения !!!

А - МСКТ КОРОНАРОГРАФИЯ
В - СЕЛЕКТИВНАЯ КОРОНАРОГРАФИЯ

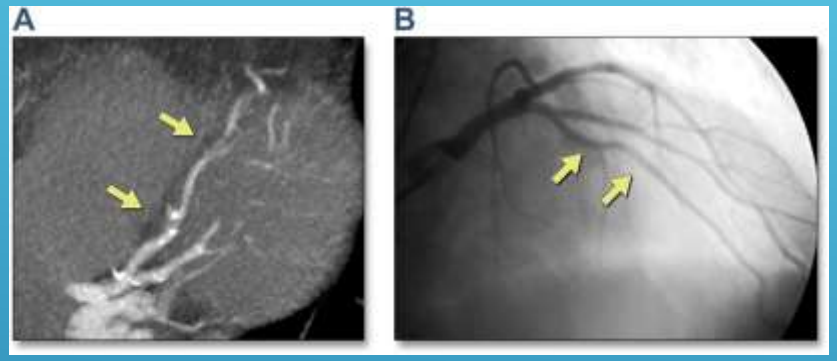

незначительное движение сердца влияет на количественное определение стеноза коронарной артерии – появление просвета на МСКТ по сравнению с обычной КГ

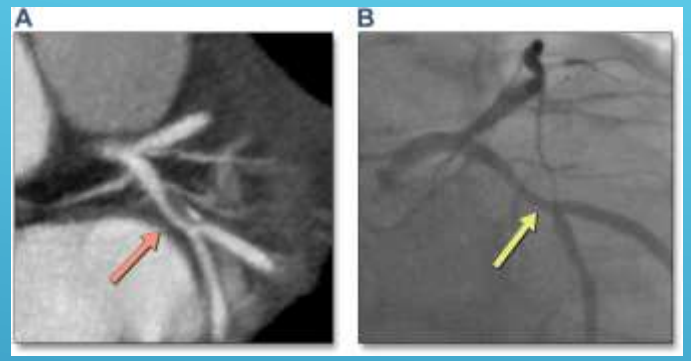

плохое контрастное наполнение не позволило визуализировать субтотальный (90%) стеноз

Вены сердца влияющие на оценку коронарного просвета в результате суперпозиции теней возможна имитация фокального некальцинированного стеноза

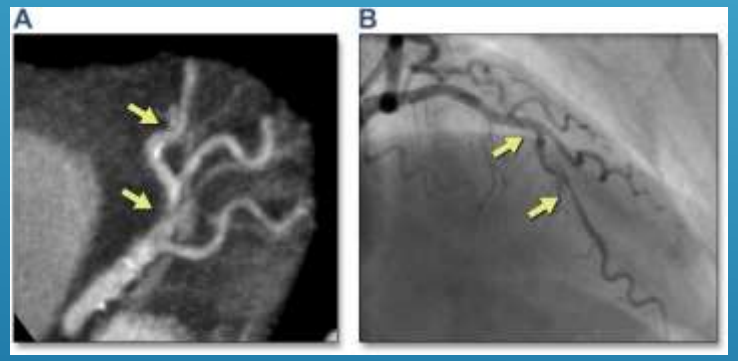

Ложноположительная диагностика зависит от очаговой извитости, кальцификации и движения сосуда. КАГ показывает гемодинамическую значимость бляшки

ПУБЛИКАЦИИ В ВЕДУЩИХ НАУЧНЫХ ЖУРНАЛАХ ПОДТВЕРЖДАЮТ , ЧТО ИМЕННО НЕСТАБИЛЬНАЯ АТЕРОСКЛЕРОТИЧЕСКАЯ БЛЯШКА ЯВЛЯЕТСЯ НАИБОЛЕЕ ЧАСТОЙ ПРИЧИНОЙ ВОЗНИКНОВЕНИЯ ИНФАРКТА МИОКАРДА

Goldstein, et al.

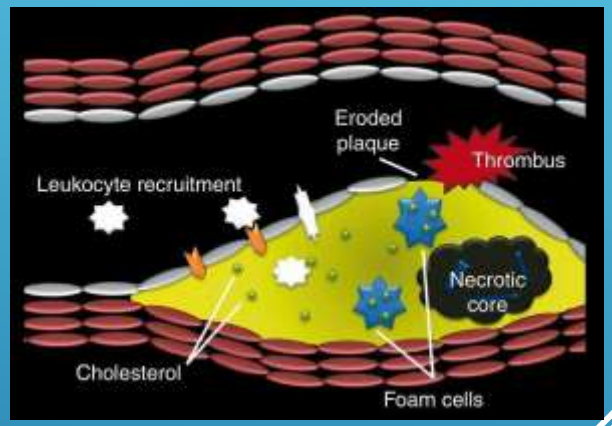

Инфаркт миокарда возникает у 50% больных с высоким индексом липидного ядра бляшки, и только у 4,2% пациентов с низким индексом липидного ядра бляшки

Система для внутрисосудистой ультразвуковой визуализации и инфракрасной спектроскопии коронарных сосудов

СПЕКТРОСКОПИЯ IVS – ТОЧНАЯ И ДОСТОВЕРНАЯ ОЦЕНКА СТРУКТУРЫ И СОСТАВА БЛЯШКИ

ИНФРАКРАСНАЯ СПЕКТРОСКОПИЯ ИСПОЛЬЗУЕТСЯ ДЛЯ ОБНАРУЖЕНИЯ ЛИПИДНЫХ ВКЛЮЧЕНИЙ В АТЕРОСКЛЕРОТИЧЕСКОЙ БЛЯШКЕ

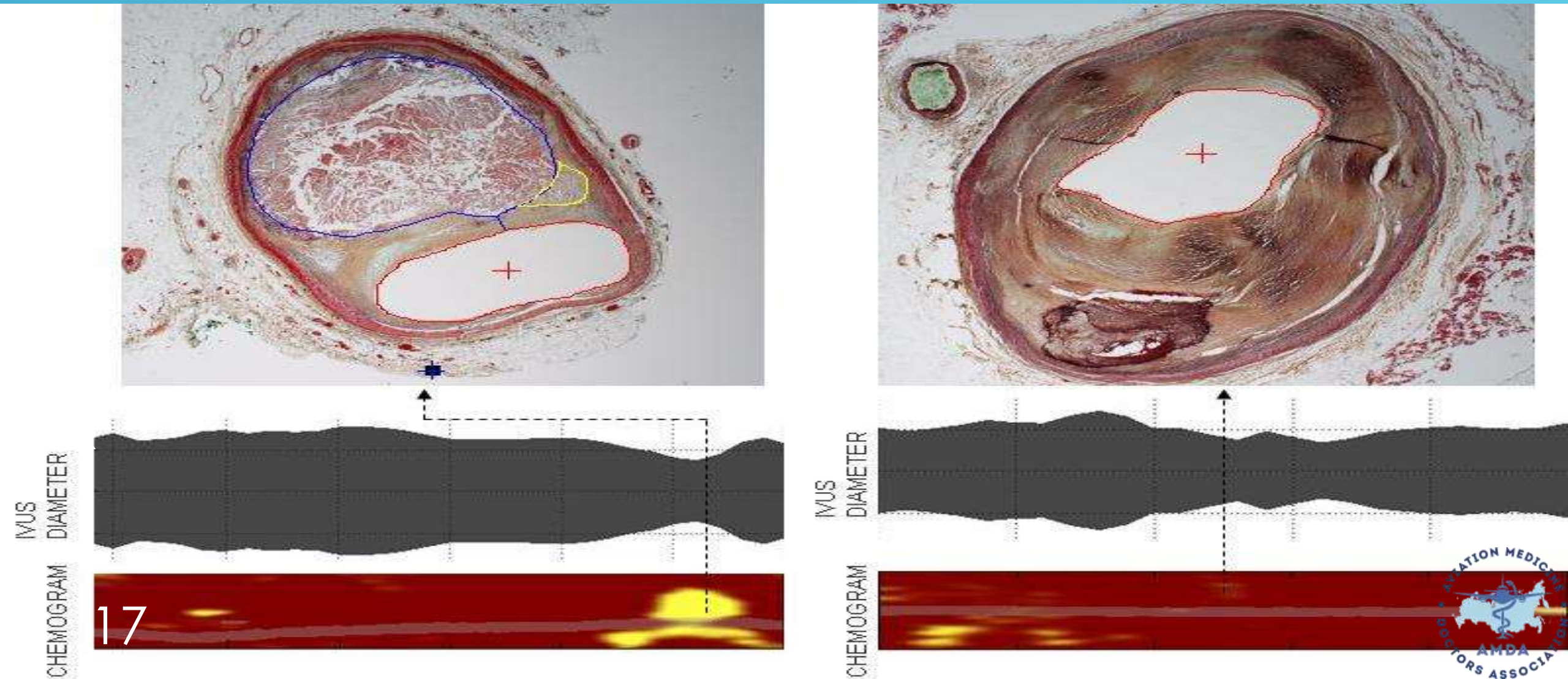

IVS Спектроскопия достоверно выявляет липидное ядро при наличии кальцификации

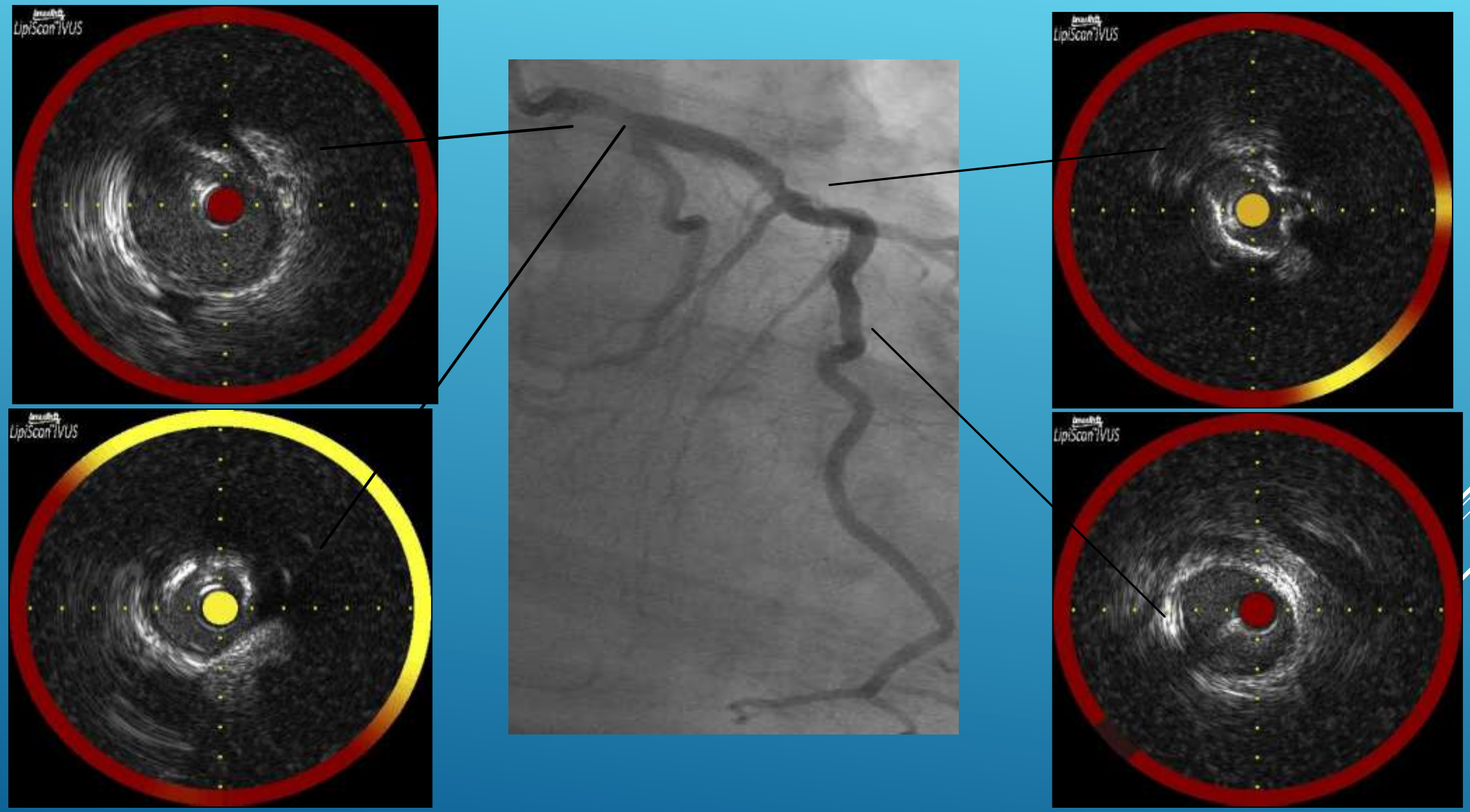

Madder,et al.,., Catheterizations and Cardiovascular Interventions, 2011

КЛИНИЧЕСКИЙ СЛУЧАЙ 1

- Больной С , 58 лет
- Профанамнез : КВС
- Общее состояние при поступлении удовлетворительное
- С 2014 года положительна ВЭМ – проба
- сцинтиграфия отрицательная
- 01.08.17 выполнена КАГ: стеноз ПМЖА до 40-45%, стеноз ДА до 20%
- Рекомендовано - выполнение ВСУЗИ с инфракрасной спектроскопией

- Больной С , 58 лет
- ВЭМ положительная
- Сцинтиграфия миокарда отрицательная

Данные коронарограмм

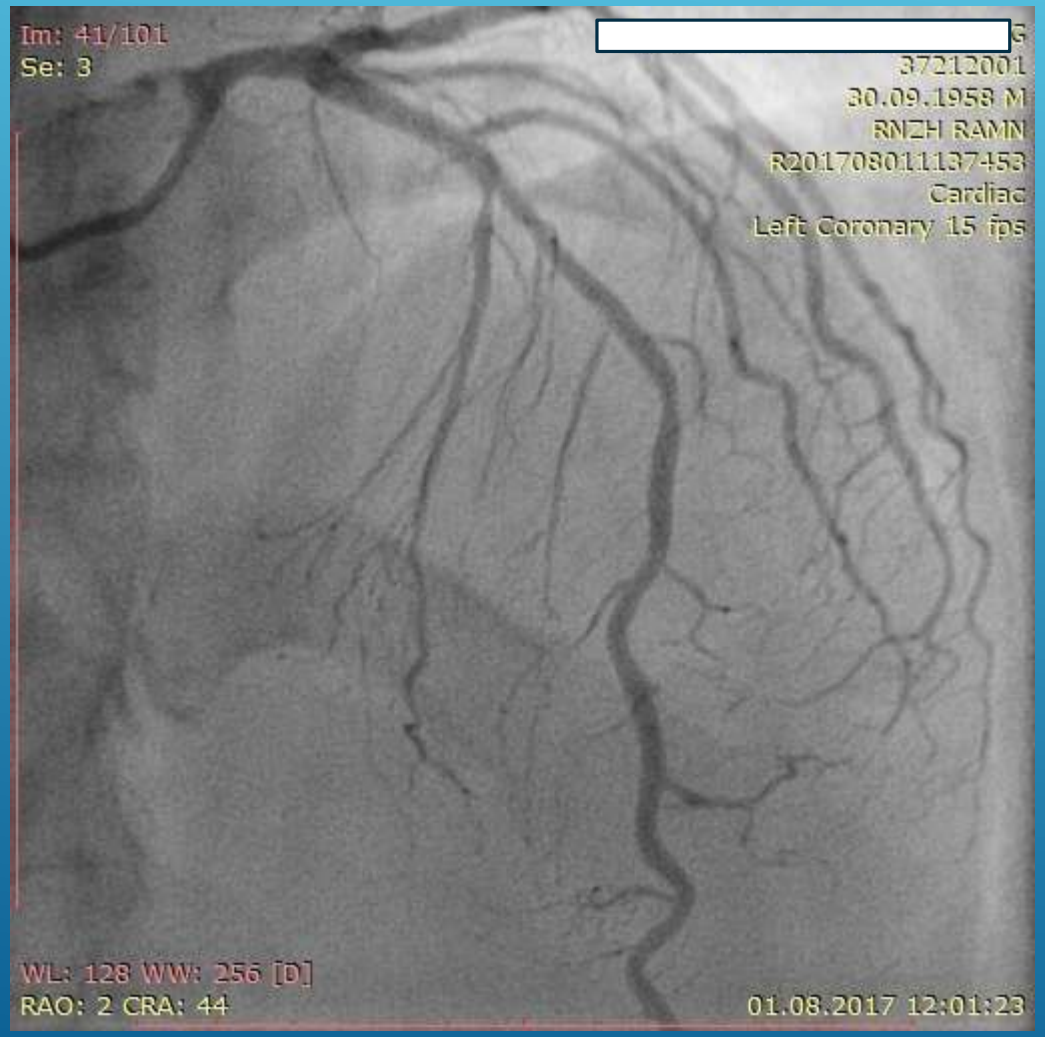

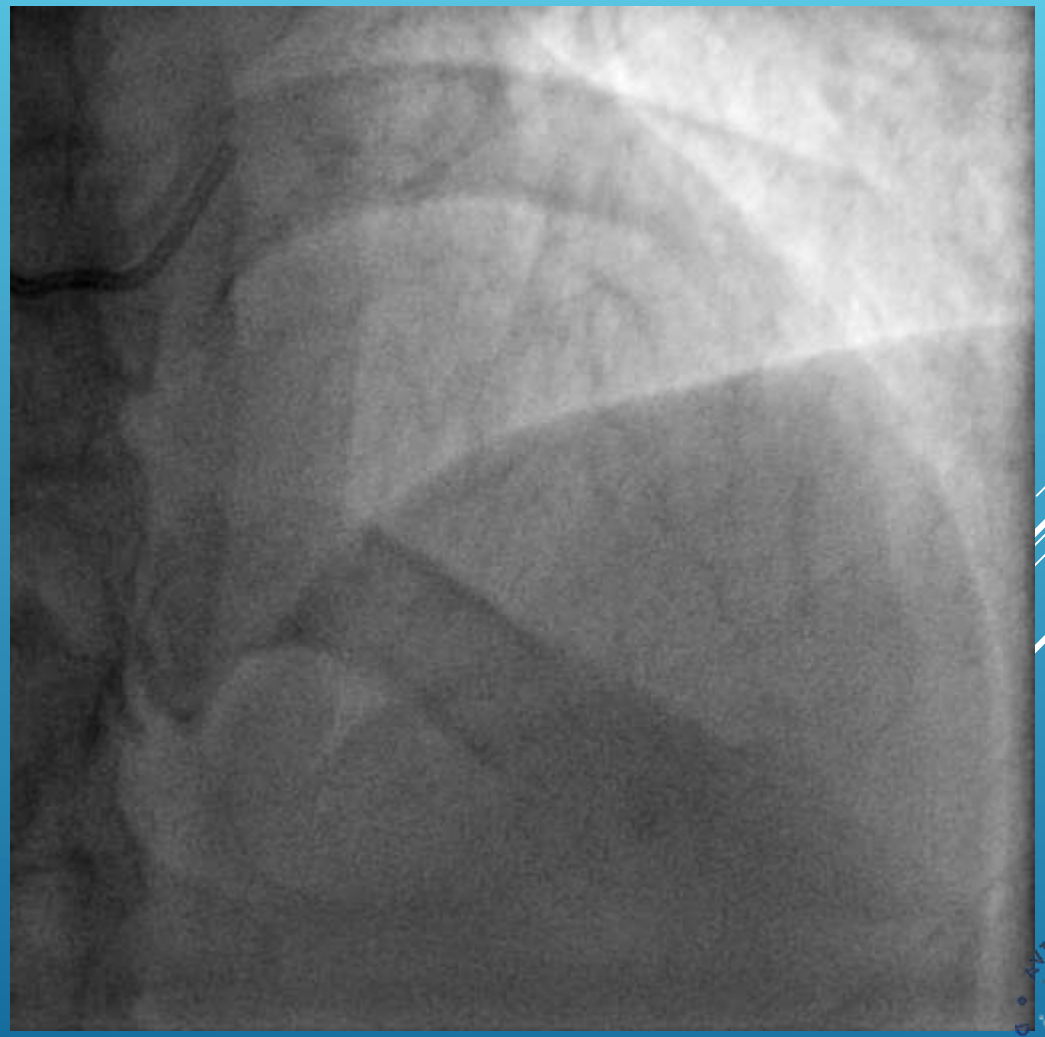

- Больной С , 58 лет
- ВЭМ положительная
- Сцинтиграфия миокарда отрицательная

Данные коронарограмм

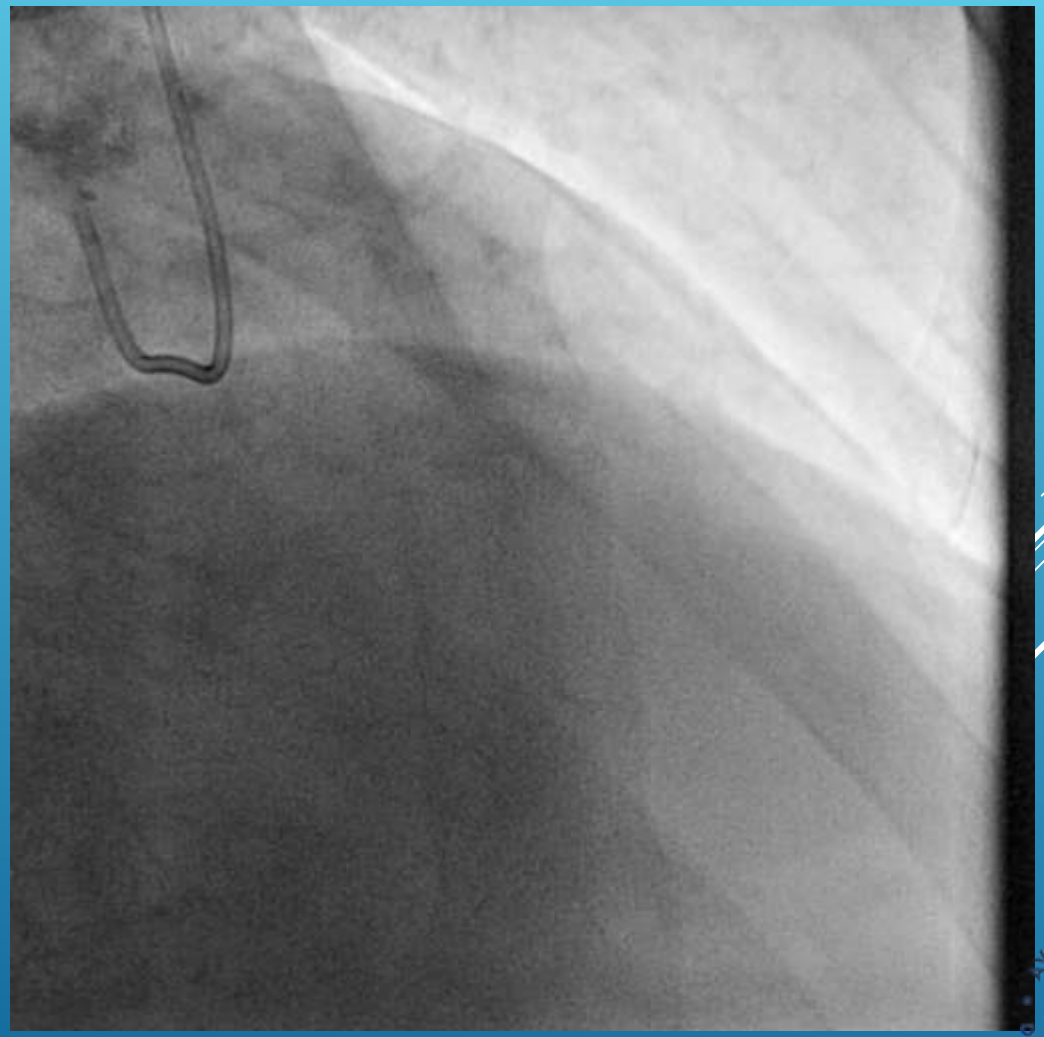

- Больной С , 58 лет
- ВЭМ положительная
- Сцинтиграфия миокарда отрицательная

ДАННЫЕ ВСУЗИ С ИК-СПЕКТРОСКОПИЕЙ

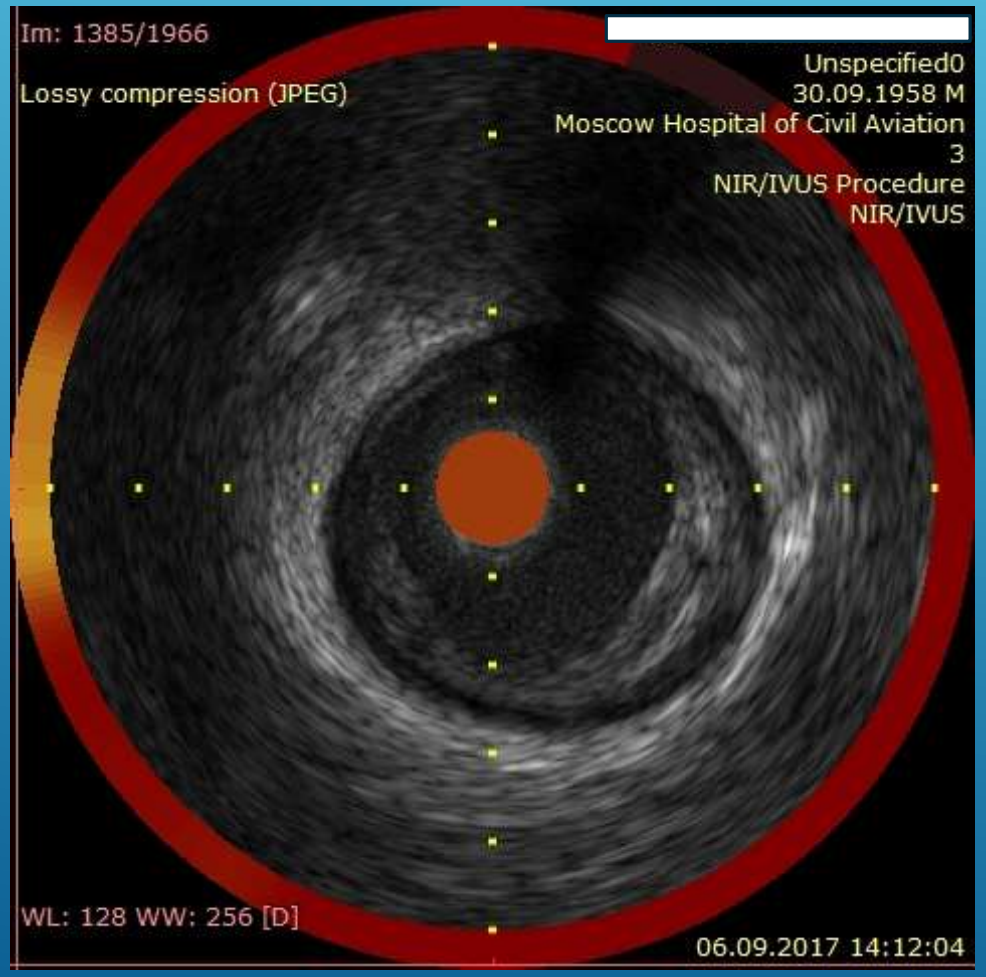

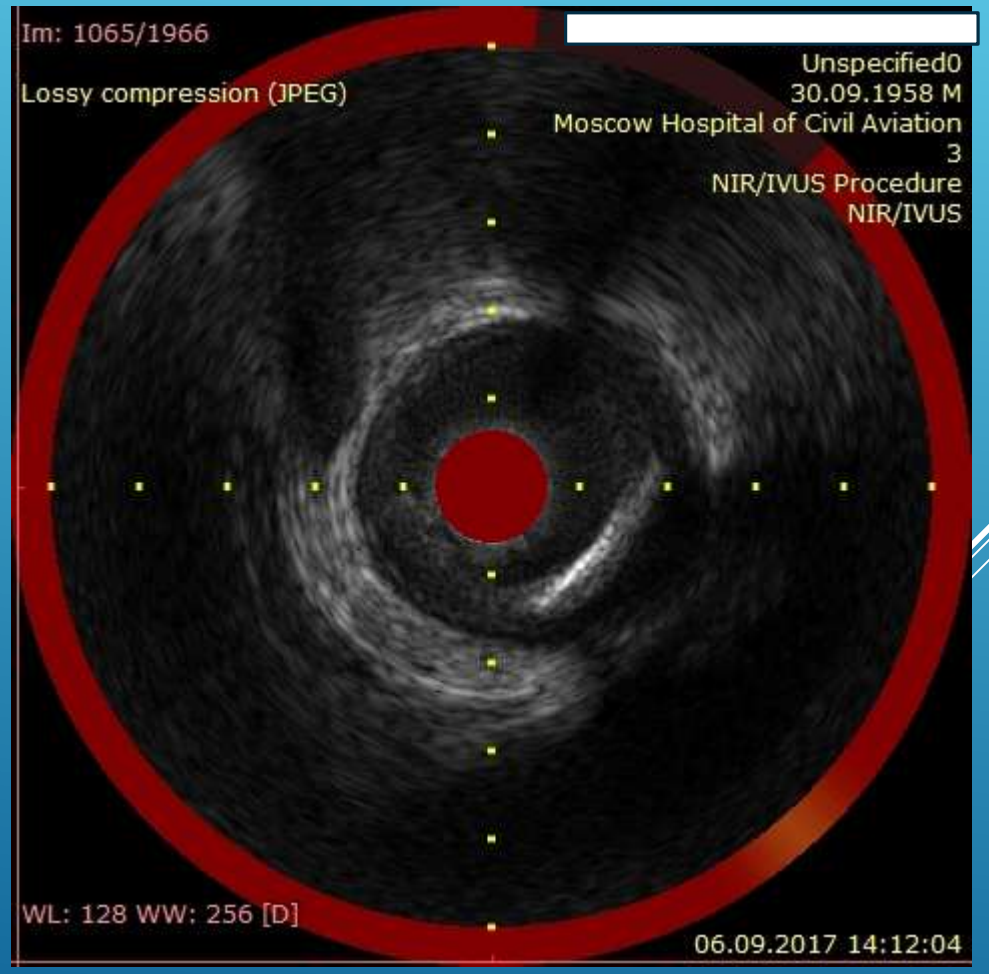

РЕЗУЛЬТАТ ВСУЗИ С ИК

- После отхождения от ствола стенки не изменены, интима сохранена, диаметр 2.7 мм.
- После бифуркации отхождения .ДВ . ветви по данным ВСУЗИ имеется стеноз на протяжении 24 мм.
- Диаметр стеноза: минимальный 12 мм, максимальный 42 мм, площадью 44.9 мм2.
- Диаметр сосуда в дистальном не пораженном референсном участке 23 мм.
- По данным спектроскопии с ВСУЗИ имеется наличия жирового ядра в сосудистой стенке начиная от бифуркации до отхождения .ДВ ветви не выявлено.
- В поперечном сечении на уровне . проксимальной и средней трети атеросклеротическая бляшка по данным ВСУЗИ и данных хемограмм спектроскопии позволяют предполагать наличие незначительного жирового состава в секторе 7-9 часов, фиброзный состав в основном секторе 2-4 часов, наличие кальцифицированной покрышки на всем протяжении бляшки, что позволяет сказать о её стабильности.

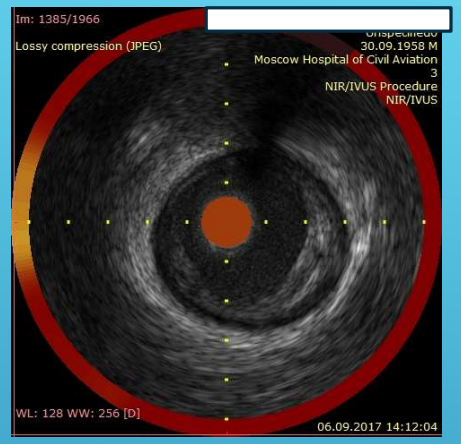

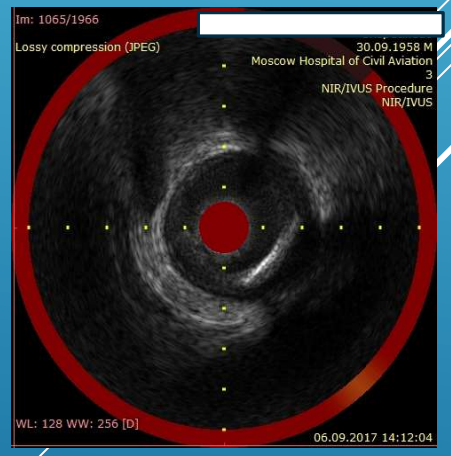

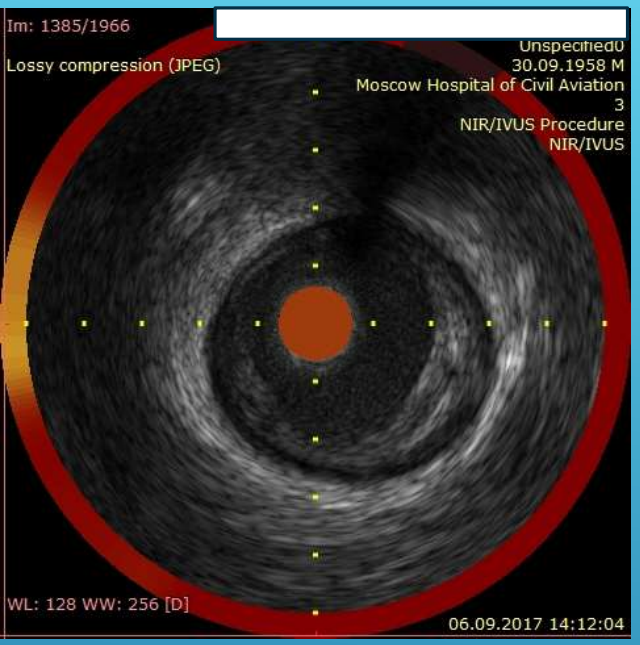

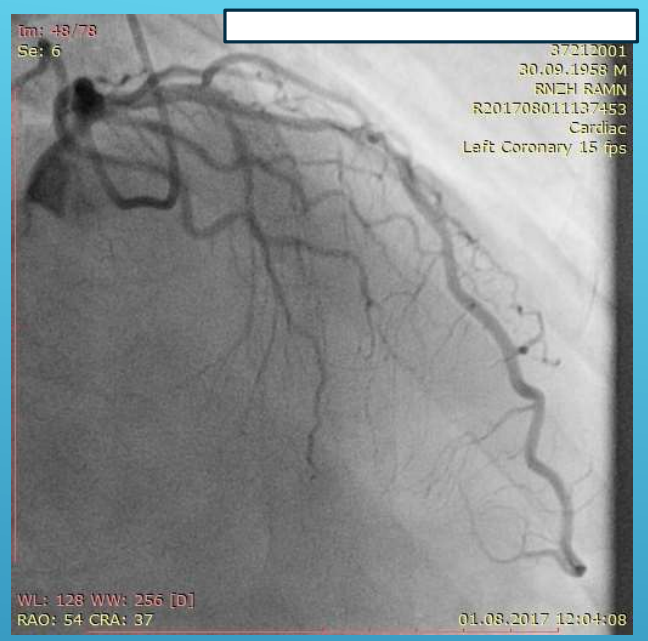

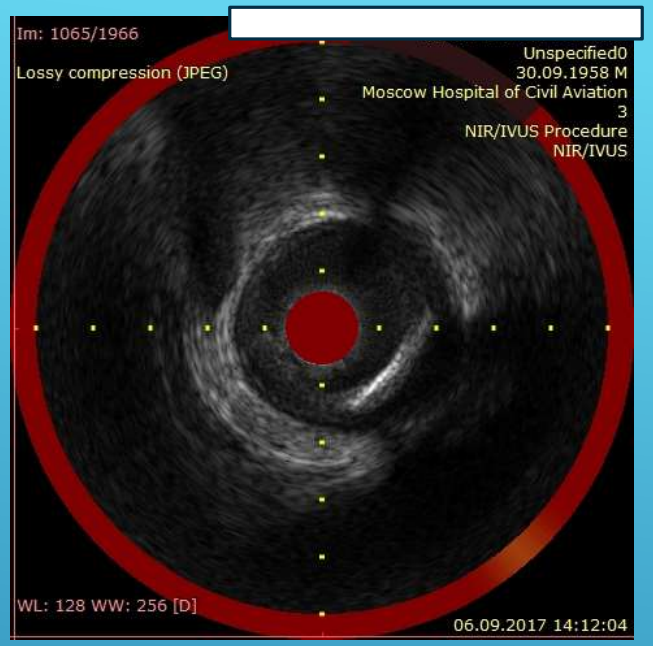

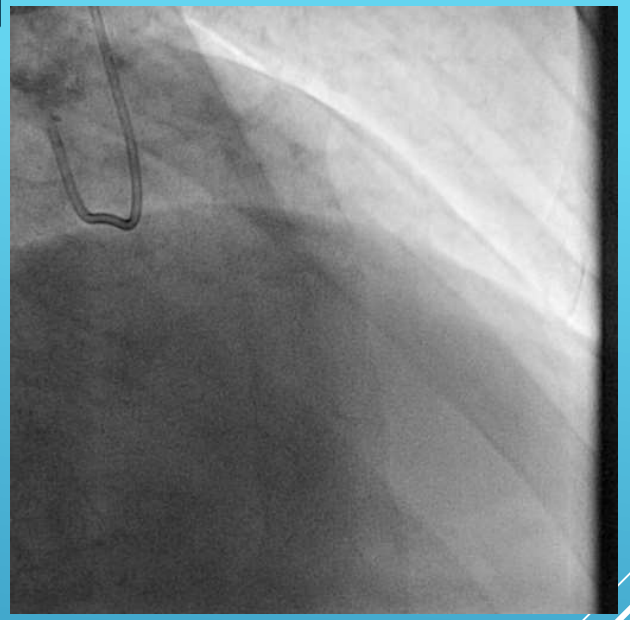

ВЫВОДЫ:

- Стеноз – ПМЖА гемодинамически незначим
- Атеросклеротические бляшки в ПМЖА – стабильны
- Пилот после этапного лечения статинами и освидетельствования ЦВЛЭК допущен к лётной работе.

КЛИНИЧЕСКИЙ СЛУЧАЙ 2

- Больной N , 49 лет
- Проф.анамнез: КВС
- ВЭМ положительная
- Сцинтиграфия миокарда положительная
- Курильщик
- Без сопутствующей патологии

- Больной N , 49 лет, профанамнез - КВС
- ВЭМ положительная
-Сцинтиграфия миокарда - ишемия передней, п/перегородочной стенки ЛЖ
- Из сопутствующей патологии -эутериодный зоб

Данные коронарограмм

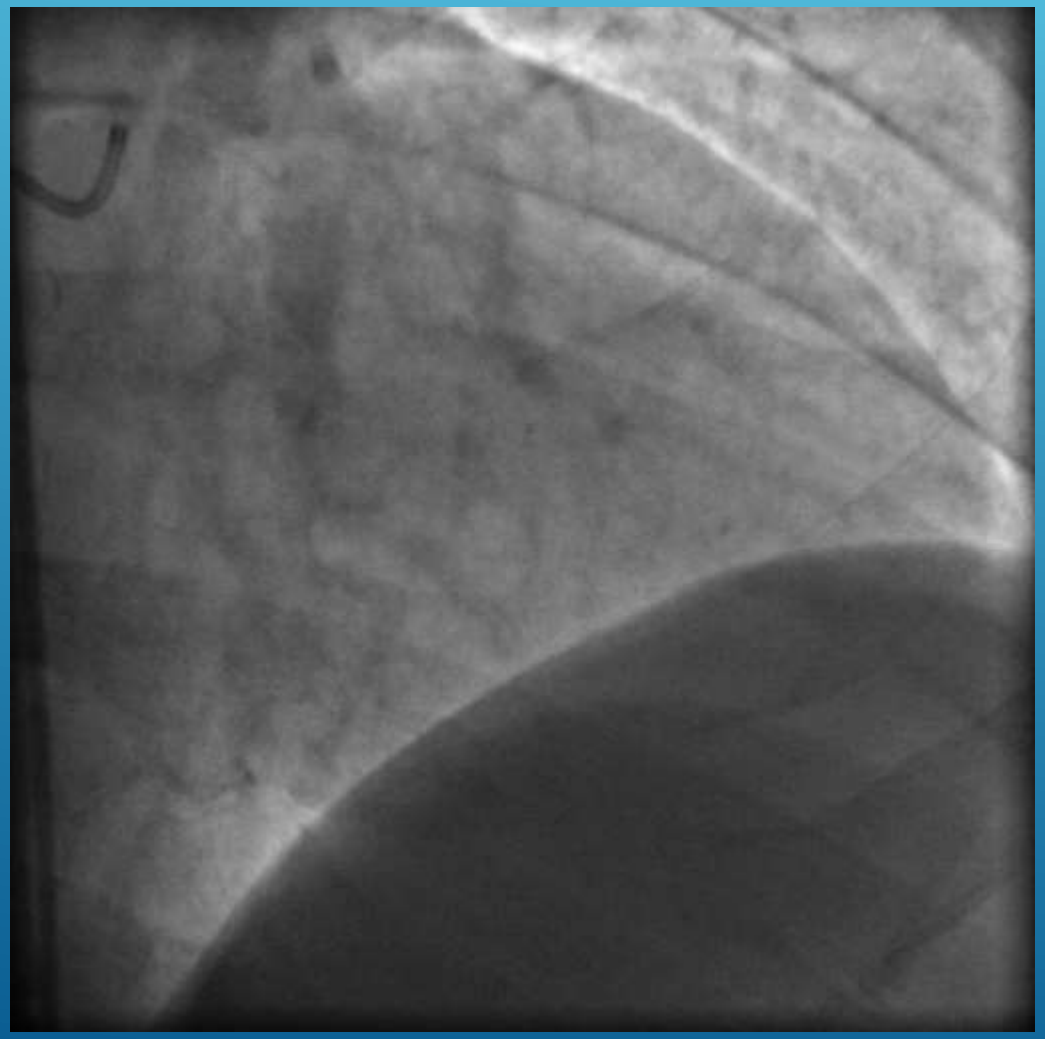

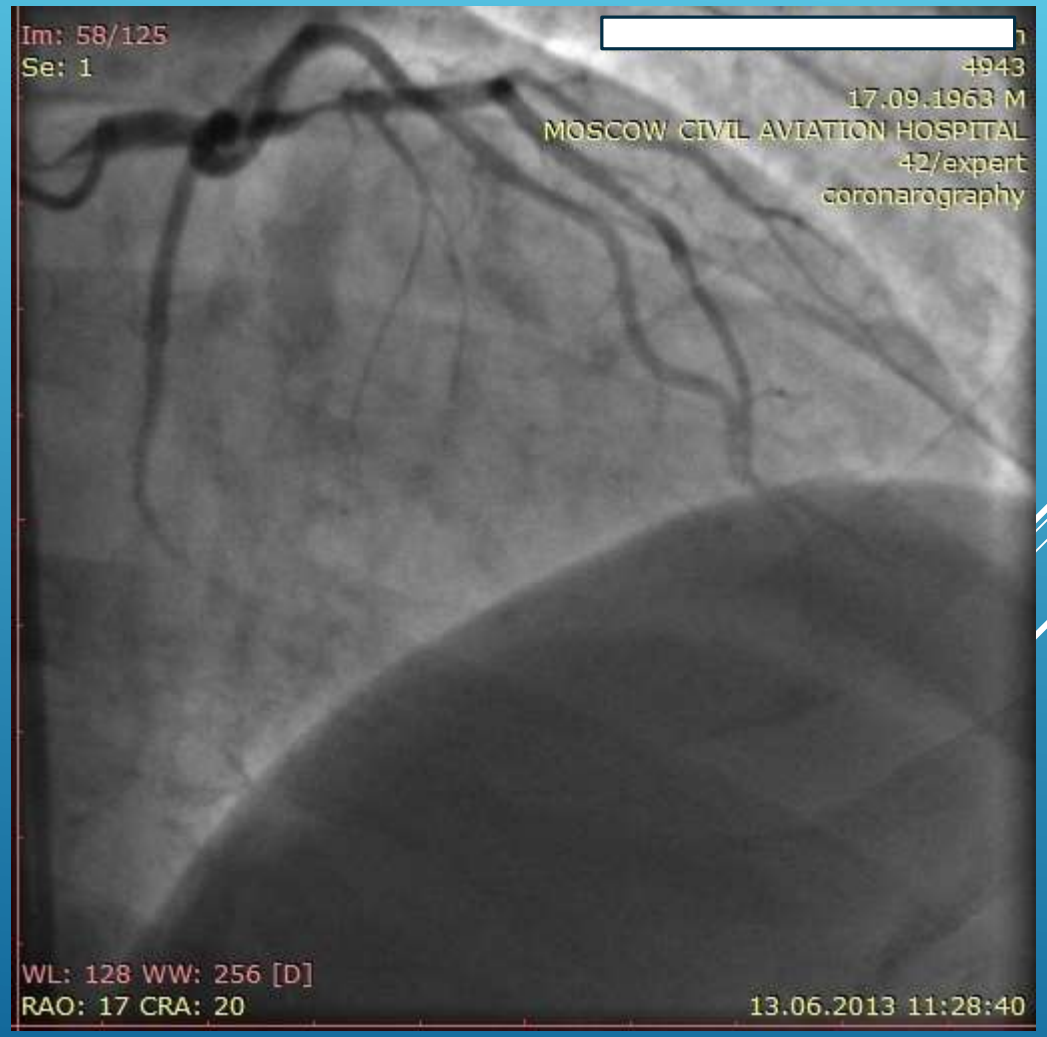

Данные коронарограмм

- Больной N , 49 лет, профанамнез - КВС
- ВЭМ положительная
-Сцинтиграфия миокарда - ишемия передней, п/перегородочной стенки ЛЖ
- Из сопутствующей патологии -эутиреоидный зоб

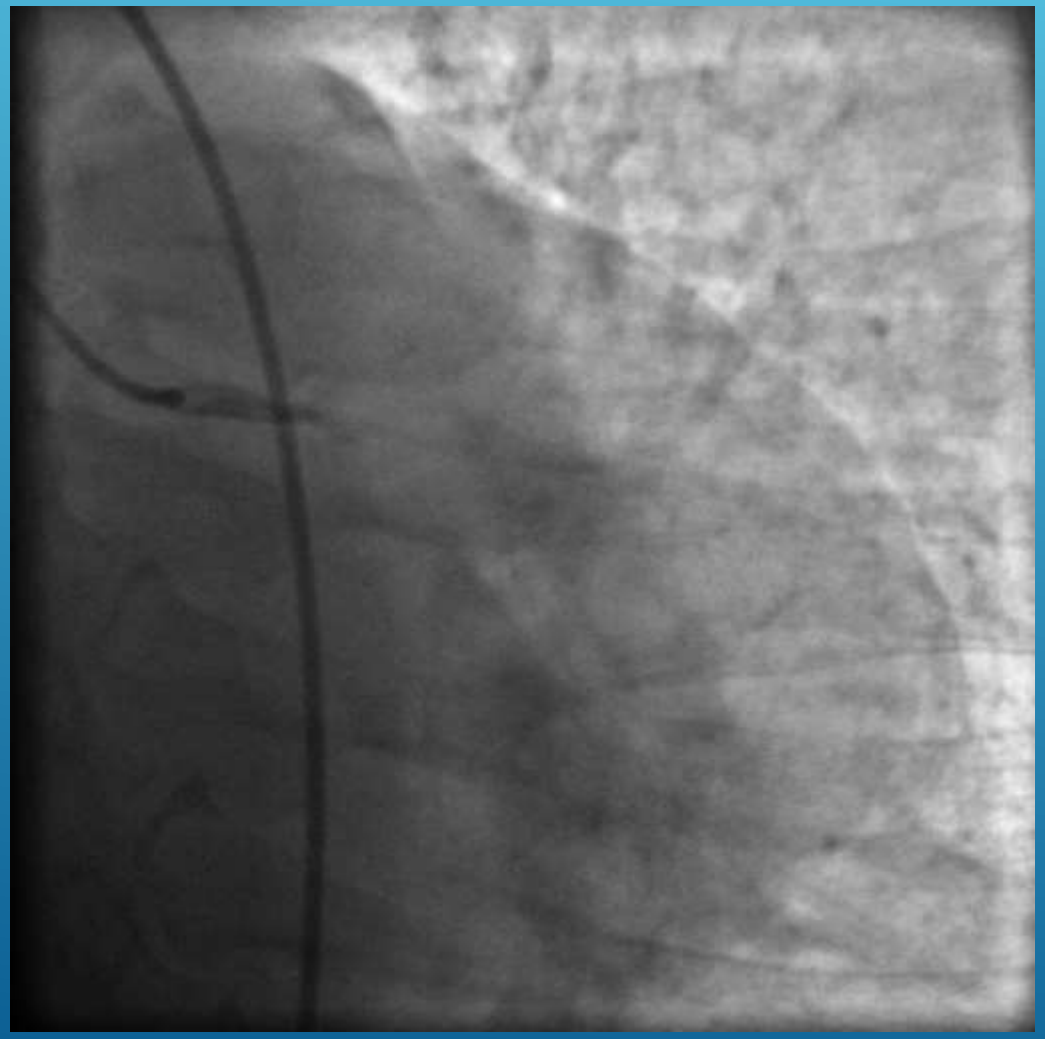

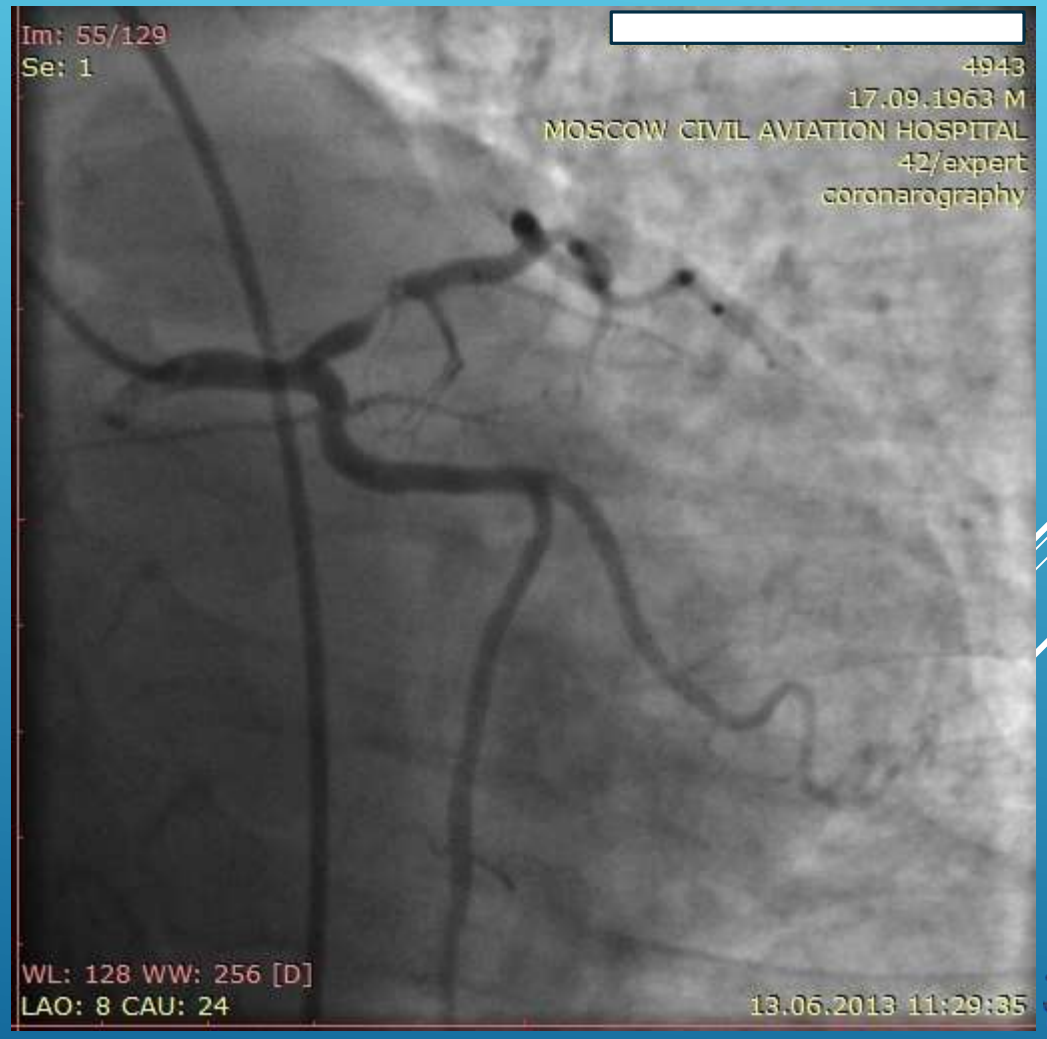

СТЕНТИРОВАНИЕ ПМЖА

- Больной N , 49 лет, профанамнез - КВС
- ВЭМ положительная
-Сцинтиграфия миокарда - ишемия передней, п/перегородочной стенки ЛЖ
- Из сопутствующей патологии -эутириодный зоб

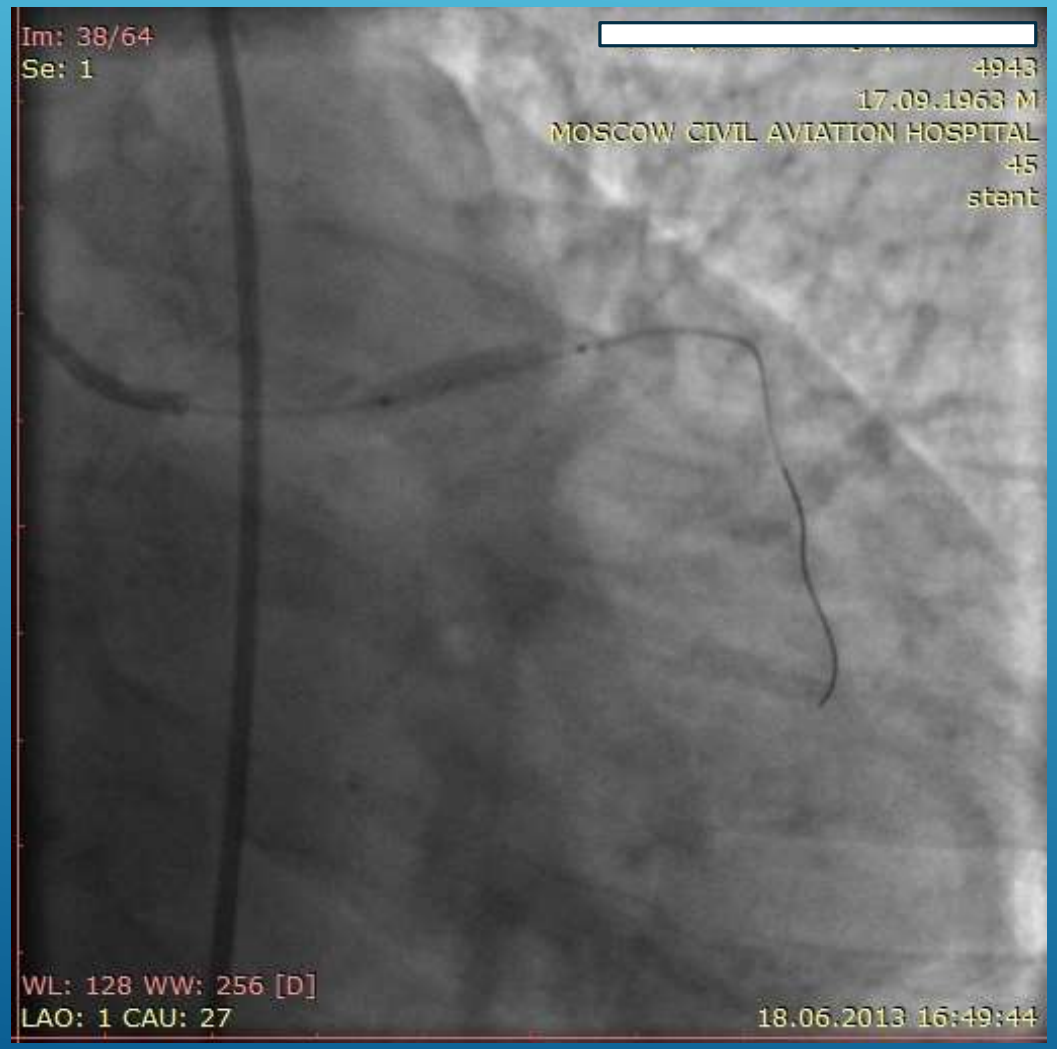

КОНТРОЛЬНАЯ КОРОНАРОГРАММА ЧЕРЕЗ 1 ГОД

В последующем была назначена двойная антиагрегантная терапия клопидогрель (плавикс) – 75 мг, аспирин (кардиомагнил) – 75 мг – в течении 12 месяцев

статин (розвастатин) – крестор – 20 мг

Контрольная ВЭМ через 2 месяца - отрицательная

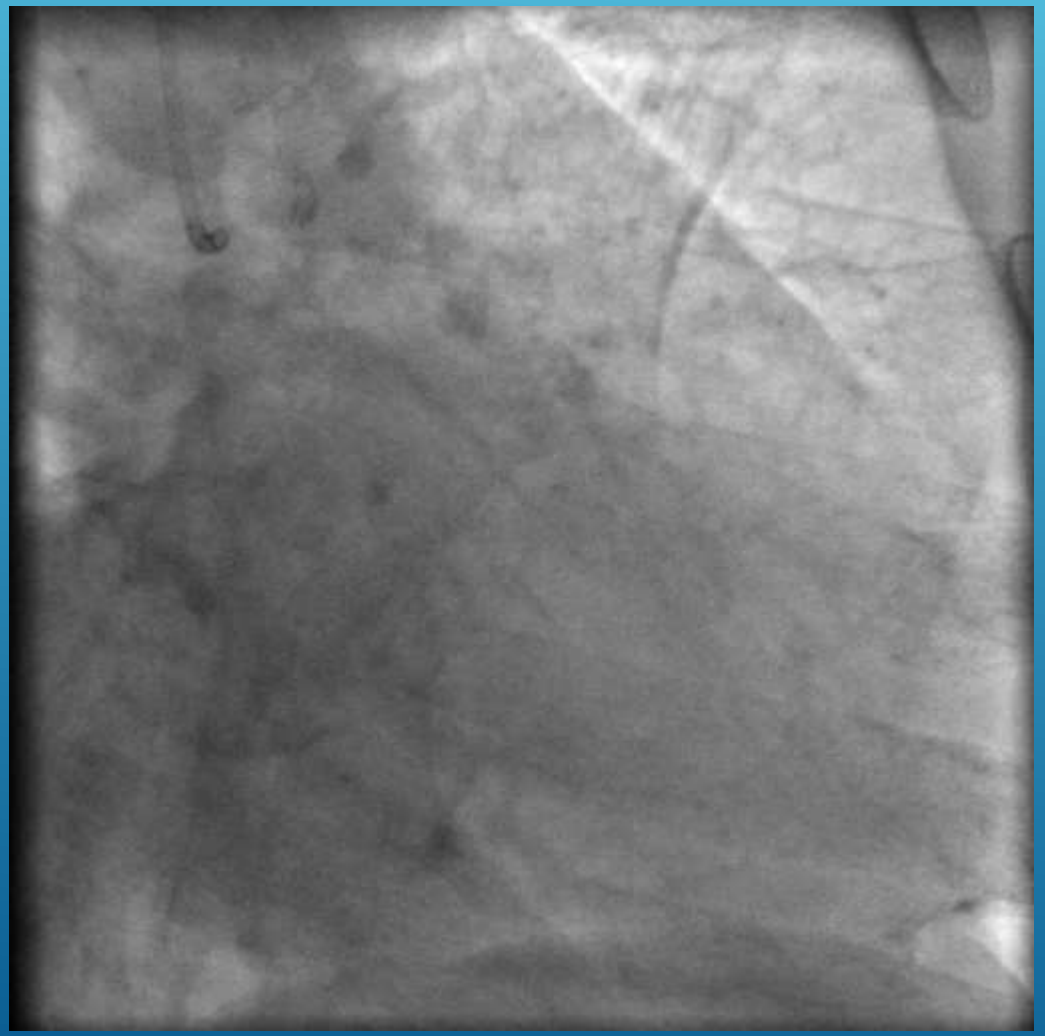

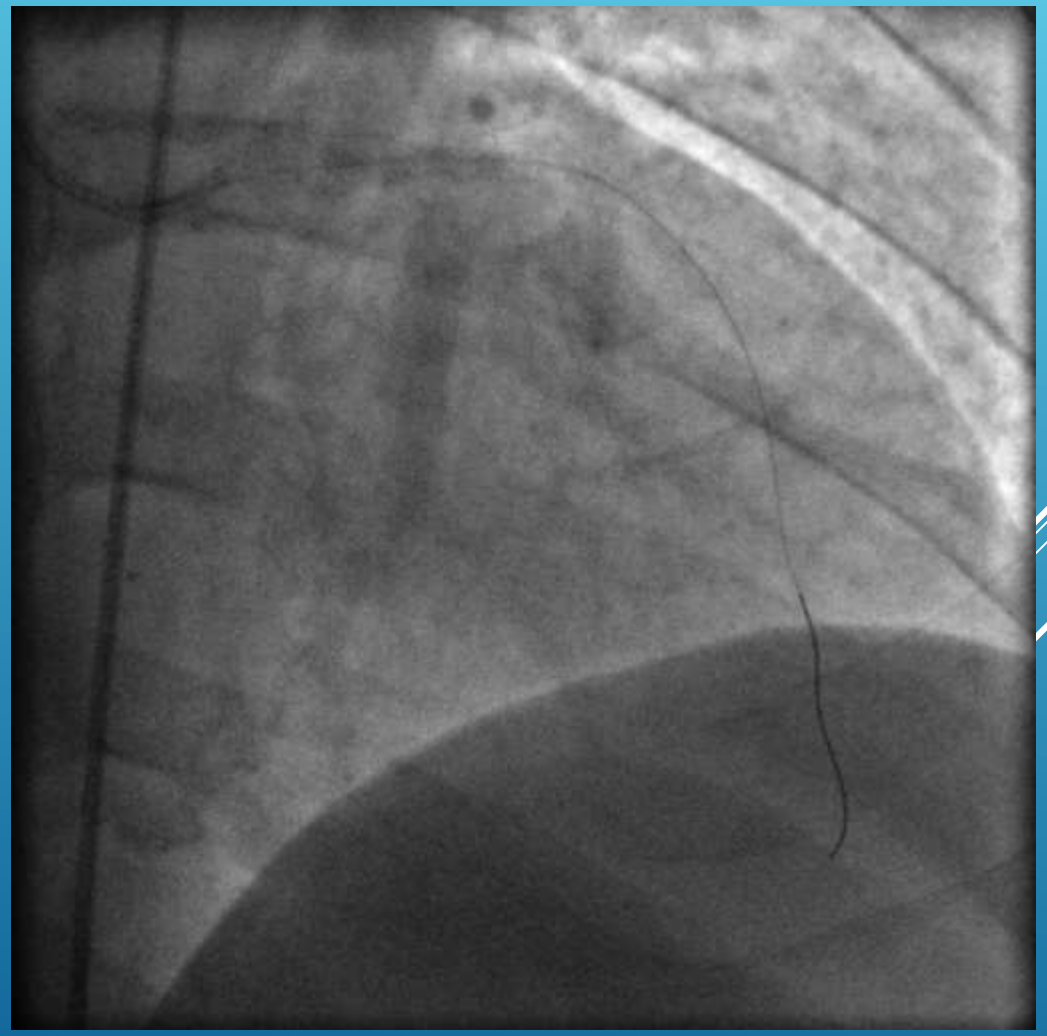

2013 - ЭТО БЫЛА НАША ПЕРВАЯ СОВМЕСТНАЯ БЛЕСТЯЩАЯ ПОБЕДА !

- ПАЦИЕНТ N продолжает успешно трудится 2 пилотом
- БРОСИЛ КУРИТЬ
- ДАННЫЕ ВЭМ ПРОБЫ – ОТРИЦАТЕЛЬНЫЕ
- ДАННЫЕ СЦИНТИГРАФИИ – ОТРИЦАТЕЛЬНЫЕ
- ПРИ ТЕЛЕФОННОМ ОПРОСЕ долго утверждал, что стент в сердце ему поставили в ЦВЛЭКе

ЗАКЛЮЧЕНИЕ

- Привлечение узких специалистов с опытом работы с авиационным персоналом
- Строго индивидуальный подход к каждому пациенту
- Централизация дополнительных методов исследования
- Своевременная диагностика на ранних этапах
- При хотя бы одном положительном тесте – направление на коронарографию
- При пограничных стенозах по данным КГ – ВСУЗИ с ИК или QFR

СПАСИБО ЗА ВНИМАНИЕ!